

Хроническая нефротоксичность циклоспорина А: функционально-морфологическая характеристика и клинические проявления в поздние сроки после трансплантации почки

А.В. Суханов, Е.С. Столяревич, О.Н. Котенко*, Н.Д. Федорова, И.П. Ермакова, И.Э. Бородулин, В.В. Тырин, А.В. Фролов*, И.М. Ильинский, Н.А. Томилина
НИИ трансплантологии и искусственных органов МЗ РФ;
Городская клиническая больница № 52, Москва*

Chronic cyclosporine A-nephrotoxicity: functional characteristics, pathology and clinical manifestations in long-term kidney graft recipients

A.V. Sukhanov, E.S. Stolyarevich, O.N. Kotenko, N.D. Fedorova, I.P. Ermakova, I.E. Borodulin, V.V. Tyrin, A.V. Frolov, I.M. Iljinski, N.A. Tomilina

Ключевые слова: трансплантация почки, циклоспорин А, фармакокинетика, патоморфология нефротоксичности, артериологиалиноз, проксимальный канальцевый транспорт натрия.

Обсуждаются результаты исследования 99 биопсий трансплантированной почки, выполненных у 97 пациентов (60 мужчин и 37 женщин) в период с 2002–2003 гг. на базе НИИТ и ИО МЗ РФ и Московского городского нефрологического центра (ГКБ № 52). Показаниями к биопсии во всех случаях были дисфункция трансплантата и/или выраженная протеинурия. Результаты патоморфологического исследования сопоставлены с показателями экспозиции циклоспорина А (ЦСА) в организме, оцененными по площади под фармакокинетической кривой «концентрация–время» (AUC), и канальцевого транспорта Na, о котором судили по величине фракционного клиренса Li (Cl_i/C_{cr}). В качестве основного морфологического критерия диагностики хронического нефротоксического эффекта ЦСА рассматривался нодулярный гиалиноз артериол, присущий хронической ЦСА-нефротоксичности в нативных почках. Между выраженностью последнего, с одной стороны, и AUC и Cl_i/C_{cr} – с другой, обнаружена достоверная корреляция. В то же время для неспецифического гиалиноза такая связь отсутствовала. Полученные данные подтверждают значение нодулярного артериологиалиноза как маркера хронической ЦСА-нефротоксичности и в почечном трансплантате. Результаты исследований позволили выделить в структуре хронической трансплантационной нефропатии (ХТН) ЦСА-нефропатию. Последняя была выявлена в 33,3% биоптатов, характеризовалась морфологически сочетанием тубулоинтерстициального склероза и нодулярного гиалиноза артериол, а клинически – высокой артериальной гипертензией при умеренной протеинурии.

The results of 99 kidney transplant biopsies performed in Moscow research Institute of Transplantation and Artificial Organs and Moscow City Nephrological center (Municipal hospital № 52) are discussed. Indications for biopsy were graft dysfunction and/or proteinuria in all cases. Pathology findings were compared with cyclosporine A (CsA) pharmacokinetic profile (area under the curve, AUC) and sodium tubular transport measured by fractional lithium clearance (Cl_i/C_{cr}). Peripheral nodular arteriolo-hyalinosis was considered as main morphological marker of chronic CsA toxicity. There was statistically significant correlation between degree of peripheral nodular arteriolo-hyalinosis and AUC or Cl_i/C_{cr}. There was no correlation between degree of non-specific arteriolo-hyalinosis and AUC or Cl_i/C_{cr}. These results confirm the significance of peripheral nodular arteriolo-hyalinosis as marker of chronic CsA toxicity. The diagnosis of chronic CsA-nephropathy was extracted and validated from chronic allograft nephropathy diagnosis. CsA-nephropathy was present in 33,3% of transplant biopsies and was characterized by interstitial fibrosis, tubular atrophy and peripheral nodular arteriolo-hyalinosis morphologically, and by severe hypertension and moderate proteinuria clinically.

*Адрес для переписки: г. Москва, ул. Щукинская, д. 1, НИИТ и ИО МЗ РФ
Телефон: 190-53-78. Суханов Алексей Викторович
E-mail: alexei_sukhanov@mtu-net.ru*

Трансплантация почки является эффективным методом лечения хронической почечной недостаточности. По данным UNOS-регистра за 2001 год, в последние годы 1-годовая выживаемость ренальных аллотрансплантатов (РАТ) составляет около 89% [34]. Однако отдаленные результаты трансплантации почки остаются неудовлетворительными. Так, 5-летняя выживаемость трансплантата почки составляет лишь около 60% [34].

Основными гистологическими находками в трансплантатах, теряющих функцию в отдаленном периоде, являются тубулоинтерстициальный склероз (ТИС) и атрофия канальцев [1–3, 5, 6, 15, 18, 25]. По критериям Banff эти изменения интерпретируются как хроническая трансплантационная нефропатия (ХТН) [25], под которой в настоящее время понимают прогрессирующий фиброз и атрофию канальцев трансплантата почки, независимо от их природы [1–3, 5, 6, 25]. Известно, что ТИС и атрофия канальцев могут быть конечным результатом воздействия на трансплантированную почку различных патологических процессов. В частности, такие патологические состояния, как отторжение трансплантата, нефротоксичность иммуносупрессивных препаратов, возвратные и *de novo* нефропатии, вирусные поражения трансплантата и другие могут сопровождаться атрофией канальцев и фиброзом интерстиция [15, 22]. Поэтому диагноз ХТН не отвечает на вопрос клинициста о том, какие этиопатогенетические механизмы преобладают в развитии этой патологии в конкретной ситуации, и не дает, соответственно, информации, необходимой для выбора той или иной терапевтической тактики. Выделение в рамках ХТН вариантов патологии с установленной природой патологического процесса является основной задачей морфолога.

Одной из наиболее важных патологий в структуре ХТН является хроническая нефротоксичность циклоспорина (ХНЦСА) [1, 7–14, 16, 17, 19–21, 23, 24, 26–31, 33]. По классификации Banff, ее главным диагностическим критерием является гиалиноз артериол [25], особенно его нодулярная периферическая форма, для описания которой ряд авторов даже использует термин Циклоспорин А-ассоциированная артериолопатия [23, 29, 30, 33]. Полагают, что возникновение этой формы гиалиноза связано с продолжительным спазмом, индуцированным ЦСА, исходом которого является повреждение и некроз гладкомышечных клеток стенок артериол с последующим отложением в этих участках гиалиновых масс и формированием узлов гиалина в гладкомышечном слое сосудистой стенки. С другой стороны, гиалиноз артериол является неотъемлемым признаком таких поражений почки, как гипертензионный нефросклероз и диабетическая нефропатия. В этих случаях формируется так называемый неспецифический концентрический субэндотелиальный гиалиноз артериол, связанный с повышенной проницаемостью сосудистой стенки для белков плазмы крови. Очевидно, что патофизиологические механизмы, повреждающие артериолы собственных почек при артериальной гипертензии и сахарном диабете, продолжают действовать и после трансплантации почки, приводя к появлению артериологиалиноза уже в трансплантате [8, 9, 26]. Хотя патоморфология нодулярного и неспецифи-

ческого артериологиалиноза имеет четкие различия, в ряде случаев их разделение оказывается затруднительным и, кроме того, не вызывает сомнения возможность их сочетания. Это, в свою очередь, может затруднять морфологическую диагностику ХНЦСА, крайне важную для обеспечения многолетней стабилизации функции трансплантированной почки.

В связи с изложенным представляет интерес выяснить связь различных форм артериологиалиноза с хроническим нефротоксическим эффектом циклоспорина А, определить частоту ХНЦСА в биоптатах трансплантата почки с явлениями ХТН и охарактеризовать основные клинические и морфологические проявления ХНЦСА.

Материал и методы

Клинико-морфологическое исследование выполнено у 97 реципиентов почки (99 биопсий), из них у 60 мужчин и 37 женщин, средний возраст которых составил $39,2 \pm 3,4$ лет. Биопсии трансплантата выполнены в НИИТ и ИО МЗ РФ и в Московском городском нефрологическом центре ГКБ № 52 в период с января 2002 г. по май 2003 г. в разные сроки (от 2 месяцев до 11 лет) после трансплантации. Показаниями к биопсии были дисфункция РАТ, проявляющаяся повышением уровня креатинина более 0,13 ммоль/литр (90 случаев), либо протеинурия более 1 г/л (9 случаев).

Биоптат получали иглой 18g с помощью аппарата Bard, фиксировали в 10% формалине. Полученные препараты окрашивали 3 окрасками – гематоксилином и эозином, PAS(ШИК)-реакцией, трихромом по Массону. Для диагностики патологии трансплантата использовали критерии Banff-классификации [25]. Степень ТИС оценивали на препаратах, окрашенных по Массону, рассчитывали по исследованию 10 полей зрения при увеличении $\times 200$ и выражали в процентах по отношению к общей площади препарата.

В 39 случаях проводили электронную микроскопию биоптата. В этих случаях дополнительный биопсийный материал фиксировали в 2,5% глутаровом альдегиде в течение 12 часов. После дополнительной фиксации в четырехокиси осмия материал дегидратировали в спиртах и ацетоне, затем заливали в смесь смол эпон-аралдит. Из полученного блока готовили полутонкие срезы и окрашивали толуидиновым синим. По полутонким срезам идентифицировали клубочки. Затем готовили тонкие срезы, которые окрашивали уранил-ацетатом и цитратом свинца. Готовые срезы исследовали на электронном микроскопе JEM-100B.

Для диагностики ЦСА-артериолопатии во всем препарате подсчитывалось количество артериол с нодулярным периферическим гиалинозом, то есть число артериол с наличием PAS-позитивных узлов на периферии артериол в проекции мышечного слоя (рис. 1, цв. вкл.). Степень артериологиалиноза определялась по проценту артериол с гиалинозом по отношению к общему количеству артериол. Также подсчитывалось количество артериол с неспецифическим гиалинозом. В этом случае брали в расчет артериолы, где гиалиновые массы располагались между слоем эндотелиальных клеток и *l. elastica interna*, оттесняя мышечные клетки на периферию артериол, либо артериолы с циркулярными

депозитами гиалина, среди которых было трудно обнаружить *l. elastica interna* (рис. 2, цв. вкл.). Сумма артериол с нодулярным и неспецифическим гиалинозом определяла понятие общего артериологиалиноза в препарате.

Кроме того, учитывали наличие глобального и сегментарного гломерулосклероза в процентах от общего количества клубочков. Полуколичественно оценивали также наличие интимального фиброза артерий в соответствии с Banff-классификацией по шкале 0–3 [25].

Дополнительно оценивали признаки тромботической микроангиопатии (ТМА), трансплантационной гломерулопатии (ТГ) и хронического отторжения (ХОТ). Морфологическими критериями ТМА являлись фибриновые тромбы в артериолах (рис. 3, цв. вкл.) и/или клубочковых капиллярах, субэндотелиальный отек артериол, наличие фибрина и/или фрагментированных эритроцитов в субэндотелиальном пространстве, отек эндотелия артериол или клубочковых капилляров [25].

Трансплантационная гломерулопатия диагностировалась при выявлении увеличения мезангиального матрикса и пролиферации мезангиоцитов, диффузного удвоения базальных мембран капиллярных петель по PAS-окраске. Электронно-микроскопическими признаками ТГ (рис. 4, цв. вкл.) являлось утолщение эндотелиальных клеток с потерей фенестр, расширение субэндотелиальной зоны клубочковых капилляров с накоплением в ней гранулярного материала, интерпозиция мезангия и отсутствие депозитов иммунокомплексного типа [25].

Диагноз ХОТ ставился в случаях ТГ и/или расщепления базальной мембраны перитубулярных капилляров и/или при наличии хронической трансплантационной артериопатии (утолщение интимы артерий с появлением в ее толще воспалительных и гладкомышечных, а также «пенистых» клеток) [25].

Криз отторжения диагностировался по общепринятым Banff-критериям [25]. Диагноз ХТН ставился также по критериям Banff: наличие фиброза и атрофии канальцев без признаков другой патологии.

Клинические данные пациентов – концентрация креатинина сыворотки крови, уровень протеинурии и артериального давления – оценивались на момент биопсии. Концентрация циклоспорина в цельной крови определялась через 12 часов после последнего приема препарата (C_0). У 42 пациентов исследовалась фармакокинетика ЦСА с подсчетом площади под фармакокинетической кривой «концентрация–время», или AUC (area under curve). Концентрация ЦСА в крови определялась натощак и через 1, 2, 3, 4, 6, 8, 10 часов после приема препарата. Площадь под кривой рассчитывалась по правилу трапеции.

Для функциональной диагностики нефротоксического эффекта ЦСА определяли состояние проксимального транспорта натрия. Известно, что последний возрастает в условиях ЦСА нефротоксичности и что это может быть оценено по фракционному клиренсу лития (CLi/CCr) [1]. Клиренс лития был определен у 21 пациента по методике Thomsen с соавторами [32].

Статистическая обработка производилась с помощью пакета компьютерных программ SPSS 10.0.7 (2000 г.) для Windows.

Результаты и их обсуждение

Артериологиалиноз был выявлен в 67 из 99 биоптатов (67,6%). При этом нодулярный периферический артериологиалиноз, который, как уже было указано выше, рассматривается рядом авторов как характерный для хронического нефротоксического действия ЦСА, мы диагностировали в 53 биоптатах (53,5%). Неспецифический артериологиалиноз присутствовал в 47 биоптатах (47,5%). Сочетание обеих форм (нодулярного и неспецифического) артериологиалиноза имело место в 35 случаях (35,4%). В 12 случаях (12,1%) в биоптате выявлялся только неспецифический артериологиалиноз, в 18 случаях (18,2%) – только нодулярный гиалиноз артериол.

На первом этапе исследования мы проследили связь между наличием и степенью нодулярного и неспецифического артериологиалиноза в биоптатах РАТ и такими характеристиками экспозиции ЦСА в организме, как AUC («золотой стандарт» экспозиции препарата), дозировка ЦСА и его уровень в пробе крови натощак. Кроме того, была изучена также связь между состоянием проксимального канальцевого транспорта натрия, возрастающего, как уже было отмечено выше, в условиях действия ЦСА [1] и каждой из указанных форм артериологиалиноза.

Взаимосвязь артериологиалиноза с показателями проксимального канальцевого транспорта натрия

Между степенью нодулярного артериологиалиноза и показателями фракционного клиренса лития выявлена тесная достоверная отрицательная корреляция ($r = 0,636$, $p = 0,02$). Как показано на рис. 5, чем более был выражен нодулярный гиалиноз в биоптате, тем ниже были значения фракционного CLi/CCr, что указывало на связь между изменениями артериол и усилением проксимальной канальцевой реабсорбции натрия. В то же время между степенью неспецифического артериологиалиноза и показателями фракционного клиренса лития такой корреляции нам выявить не удалось ($r = 0,347$, $p = 0,123$) (рис. 6). Точно также отсутствовала связь

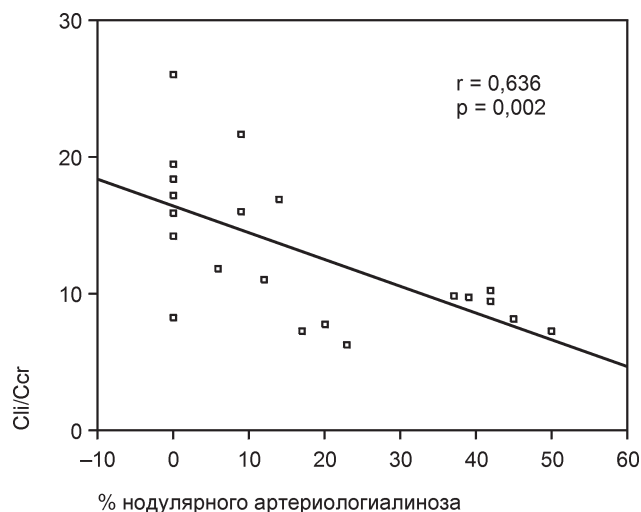


Рис. 5. Корреляция степени фракционного клиренса лития со степенью нодулярного артериологиалиноза в биоптате

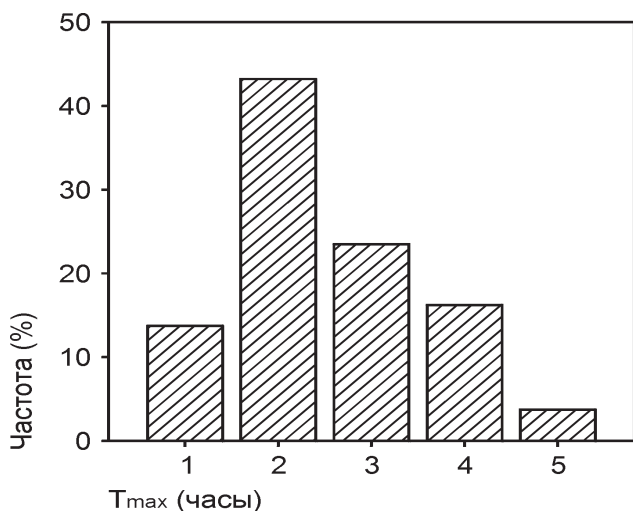


Рис. 6. Корреляция степени фракционного клиренса лития и степени неспецифического артериологиалиноза

между степенью фиброза биоптата РАТ и фракционным клиренсом лития ($r = 0,18$).

Ранее нами, как и другими авторами, было показано, что проксимальный транспорт натрия возрастает в условиях действия ЦСА, и отражением этого эффекта препарата является снижение CL_i/CCr [1]. В свете этих данных обнаруженная в настоящем исследовании корреляция между последним и степенью нодулярного гиалиноза при отсутствии такой связи между CL_i/CCr и неспецифическим гиалинозом артериол полностью согласуется со взглядом на нодулярный (но не на неспецифический) гиалиноз артериол как на морфологический признак хронического токсического эффекта ЦСА в трансплантированной почке.

Взаимосвязь артериологиалиноза с дозировкой и концентрацией ЦСА

На втором этапе нами был проведен анализ взаимосвязи между двумя формами артериологиалиноза, с одной стороны, и показателями экспозиции ЦСА в организме, измеренными по AUC и по уровню препарата

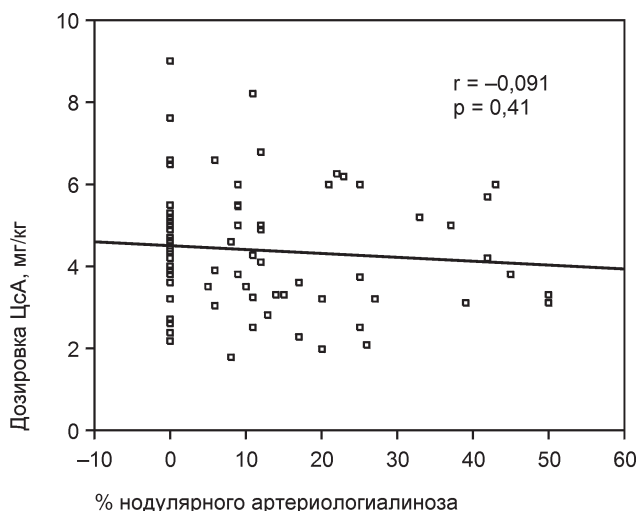


Рис. 8. Корреляция нодулярного артериологиалиноза с дозировкой ЦСА

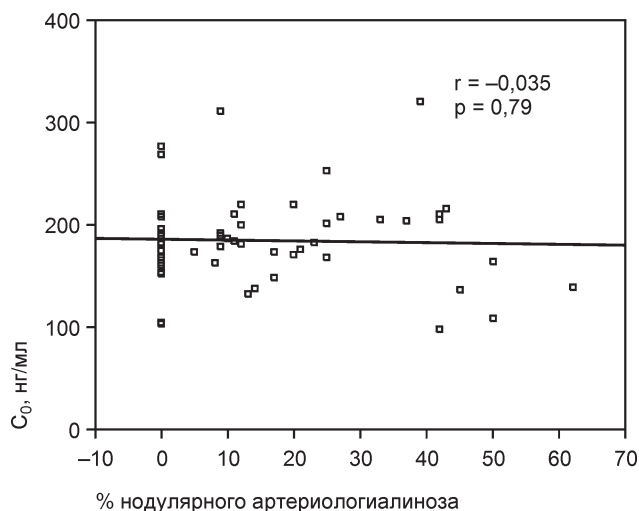


Рис. 7. Корреляция нодулярного артериологиалиноза и C_0 (концентрация ЦСА в крови натощак)

в пробе крови натощак (C_0), а также дозировкой ЦСА, с другой стороны.

Между показателями C_0 и степенью гиалиноза, в том числе и нодулярного, корреляции выявить не удалось. В частности, коэффициент корреляции для нодулярного артериологиалиноза был равен $-0,035$ ($p = 0,79$) (рис. 7). Не было выявлено также связи между степенью нодулярного артериологиалиноза и дозировкой ЦСА на момент проведения биопсии ($r = -0,091$, $p = 0,41$) (рис. 8). В то же время между AUC и степенью нодулярного артериологиалиноза удалось обнаружить достоверную позитивную корреляцию ($r = 0,368$, $p = 0,016$) (рис. 9), тогда как для неспецифического артериологиалиноза такая зависимость отсутствовала ($r = 0,087$, $p = 0,57$). Таким образом, оказалось, что выявление именно нодулярного, но не неспецифического гиалиноза артериол зависит от уровня экспозиции ЦСА в организме, оцененной по такому наиболее надежному показателю последней, каким, по общему признанию, является AUC. При повышении значений последней степень нодулярного артериологиалиноза возрастает. Эти данные также полностью согласуются с представлениями о том, что

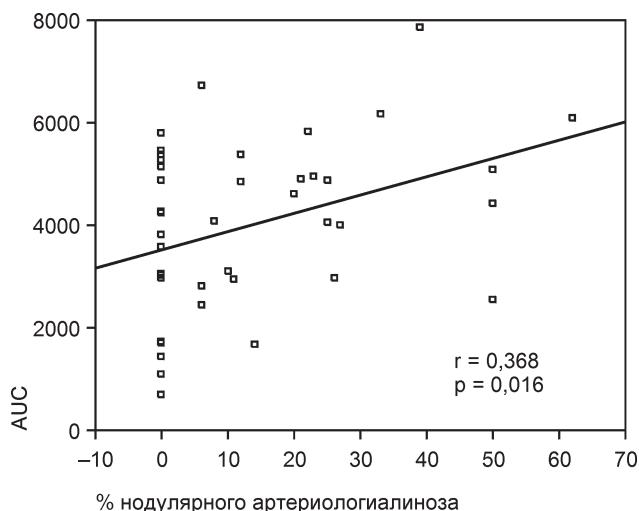


Рис. 9. Корреляция нодулярного артериологиалиноза и AUC

морфологическим признаком хронической ЦСА-токсичности в трансплантате почки является, в первую очередь, нодулярный артериологиалиноз.

Из полученных данных следует, что формированию нодулярного артериологиалиноза сопутствует повышенная экспозиция ЦСА в организме, о чем свидетельствует его корреляция с АУС. С другой стороны, нодулярный артериологиалиноз, как выяснилось, сопровождается усилением реабсорбции натрия в проксимальных канальцах, то есть функциональным внутривисцеральным эффектом ЦСА, в значительной мере обусловленным снижением давления в перитубулярных капиллярах в связи с гипоперфузией клубочков вследствие индуцируемой ЦСА констрикции приносящей артериолы. В то же время неспецифический артериологиалиноз с отмеченными сдвигами не ассоциируется. Эти данные дают основания разделять две формы артериологиалиноза в биоптатах трансплантированной почки и специально рассматривать именно нодулярный артериологиалиноз как морфологический маркер хронического нефротоксического эффекта ЦСА. Поэтому мы полностью разделяем точку зрения авторов, предлагающих заменить термин нодулярный артериологиалиноз термином ЦСА-артериолопатия [23, 29, 30, 33].

Клинико-морфологическая характеристика хронической ЦСА-нефропатии

При дальнейшем анализе биоптаты трансплантированной почки с ЦСА-артериолопатией и отсутствием другой патологии (*de novo* и возвратных гломерулонефритов, пиелонефрита, острого или хронического отторжения) были выделены в отдельную группу. Поскольку в этих биопсиях в той или иной степени одновременно присутствовали фиброз интерстиция и атрофия канальцев, в дальнейшем эта патология именовалась нами как хроническая ЦСА-нефропатия в отличие от ХТН, при которой фиброз интерстиция и атрофия канальцев не сопровождалась артериологиалинозом.

Их 96 биопсий, выполненных по поводу дисфункции РАТ, изменения, соответствующие хронической

ЦСА-нефропатии, были найдены в 32 биоптатах (33,3%). Эти случаи были отнесены к 1 группе наблюдений. Группа 2 (14 биопсий) включала биопсии с признаками гломерулонефритов (как *de novo*, так и возвратных). Группа 3 (21 биопсия) относилась к случаям, когда выявлялись признаки отторжения (острое отторжение в 16 случаях, хроническое – в 5 случаях). В группу 4 были включены 14 биопсий с диагнозом ХТН. К группе 5 отнесена прочая патология (16 случаев), в которую были включены 3 случая диабетической нефропатии в трансплантате, 4 случая острой ЦСА-нефротоксичности, 4 случая пиелонефрита трансплантата и по 1 случаю обструктивной уропатии, карциномы трансплантата, оксалоза, фокально-сегментарного гломерулосклероза неясной природы, а также ТМА неясной этиологии. Основные морфологические особенности по группам представлены в табл. 1.

Как видно из таблицы, срок после трансплантации в группе с хронической ЦСА-нефропатией статистически достоверно не отличается от такового в других группах. Степень ТИС в группе 2 (нефриты) оказалась значительно ниже ($p < 0,01$), чем при ЦСА-нефропатии и ХТН (группы 1 и 4 соответственно). Остальные группы по степени ТИС между собой не различались. Следует отметить, однако, что в группе 3 (отторжение) в случаях кризов отторжения степень ТИС не оценивалась из-за наблюдаемого при этом отека ткани, и средний показатель тяжести ТИС ($24,6 \pm 4,4\%$) в этой группе отражает выраженность фиброза в биоптатах с хроническим отторжением.

Обратило на себя внимание, что ТМА встречалась практически только в группе хронической ЦСА-нефропатии, что полностью согласуется с данными о том, что ТМА в трансплантированной почке ассоциируется в первую очередь с токсичностью ЦСА.

Количество тотально склерозированных клубочков в группах было примерно одинаковым. В то же время частота фокального сегментарного склероза капиллярных петель (ФСГС) при ЦСА-нефропатии и гломерулонефритах имела отчетливую тенденцию к повышению по сравнению с наблюдавшейся в других группах. Это отличие, однако, не достигало статистической достоверности.

Важнейшие клинико-лабораторные показатели

Таблица 1

Морфологическая характеристика групп

	Группа 1 ЦСА-нефропатия 32	Группа 2 Гломерулонефриты 13	Группа 3 Отторжение острое и хр. 21	Группа 4 ХТН 14	Группа 5 Прочие 16
Число наблюдений	32	13	21	14	16
Срок после АТТП	$34,7 \pm 5,2$	$22,1 \pm 5,6$	$25,5 \pm 5,5$	$29,2 \pm 5,6$	$41 \pm 9,7$
% артериол с гиалинозом	$40,5 \pm 3,6 *$	$7,85 \pm 3,3$	$2,7 \pm 0,93$	$6,7 \pm 2$	$15,7 \pm 4,56$
% артериол с нодулярным гиалинозом	$24,2 \pm 2,53 *$	$3,1 \pm 1,73$	$1,38 \pm 0,66$	$1,71 \pm 0,93$	$7,56 \pm 2,11$
% ТИС	$28,34 \pm 2,93^{**}$	$13,2 \pm 4,4$	$20,9 \pm 4,76$	$29,7 \pm 4,1^{**}$	$26,8 \pm 5,3$
% тотального гломерулосклероза	$9,8 \pm 2$	$7,07 \pm 3,3$	$7,33 \pm 1,6$	$9,28 \pm 2,1$	$9,18 \pm 3,4$
Число случаев с ФСГС (%)	9 (28,1)	4 (30,7)	3 (14,2)	0	2 (12,5)
Наличие ТМА	7	0	0	0	1

* $p < 0,01$ по сравнению с любой группой.

** $p < 0,01$ по сравнению с группой 2.

важных групп представлено в табл. 2. Как видно из табл. 2, концентрация креатинина в сыворотке крови ко времени биопсии в группе ЦСА-нефропатии в среднем была достоверно выше, чем в группе гломерулонефритов ($p = 0,003$), и достоверно ниже, чем при отторжении трансплантата ($p = 0,048$).

Величина другого функционального показателя – фракционного клиренса лития – оказалась при ЦСА-нефропатии минимальной, что

Таблица 2

Клинико-лабораторная характеристика реципиентов в исследованных группах

	Группа 1	Группа 2	Группа 3	Группа 4	Группа 5
	ЦСА-нефропатия	Нефриты	Отторжение острое и хр.	ХТН	Прочие
Клиренс липия	9,8 ± 0,95*	11,65 ± 4,35	17,6 ± 2,54	—	17,8 ± 0,6
Креатинин во время биопсии	0,24 ± 0,02**	0,15 ± 0,016	0,33 ± 0,036	0,2 ± 0,029	0,23 ± 0,027
Протеинурия	0,87 ± 0,18***	2,46 ± 0,67	1,28 ± 0,31	0,61 ± 0,17	1,3 ± 0,42
Среднее АД	111 ± 1,43#	99,87 ± 1,4	103,3 ± 1,43	103,6 ± 1,95	107,6 ± 1,8
AUC	4857,9 ± 423***	4189,5 ± 343	2329 ± 439	3186 ± 465	4580 ± 436
Доза ЦСА	4,25 ± 0,27	4,07 ± 0,28	5,03 ± 0,36	4,24 ± 0,44	4,32 ± 0,35

* $p < 0,05$ по сравнению с группами 3 и 5.** $p < 0,01$ по сравнению с группой 2 и $p < 0,05$ по сравнению с группой 3.*** $p < 0,05$ по сравнению с группой 2.# $p < 0,01$ по сравнению с группами 2, 3, 4.## $p < 0,01$ по сравнению с группой 3 и $p < 0,05$ по сравнению с группой 4.

полностью соответствует данным, представленным выше. Наряду с этим следует специально подчеркнуть также, что показатель CLi/Ccr при ЦСА-нефропатии в среднем был значимо ниже, чем при таких наиболее частых вариантах патологии трансплантированной почки, как отторжение и особенно ХТН, выделение в структуре которой хронической ЦСА-нефротоксичности представляет, как уже было указано выше, значительные трудности. Заслуживает также внимания тот факт, что величина CLi/Ccr при ЦСА-нефропатии мало отличалась от показателя в группе больных с гломерулонефритами в трансплантате, что полностью согласуется данными об усилении проксимальной реабсорбции натрия при гломерулонефритах в собственных почках, полученных ранее М.Я. Ратнер с соавт. [4]. Протеинурия при хронической ЦСА-нефропатии составила в среднем $0,87 \pm 0,18$ г/сутки, что было достоверно ниже, чем при гломерулонефритах, но не отличалось от среднего уровня экскреции белка у реципиентов остальных групп.

Среднее АД при ЦСА-нефропатии (группа 1) оказалось максимальным и достигало $111 \pm 1,43$ мм рт. ст. Его значение было достоверно выше, чем в группах 2, 3 и 4, хотя оно и не отличалось от такового в группе 5, то есть у реципиентов с разнообразной патологией трансплантированной почки, отнесенной к категории «прочая» (рис. 10).

Концентрация ЦСА крови, оцененная по C_0 , в среднем по группам достоверно не различалась. В то же время, соответственно данным, рассмотренным выше, значения AUC при хронической ЦСА-нефропатии оказались достоверно более высокими, в то время как при отторжении они были очевидно сниженными (рис. 11). Следует специально подчеркнуть, что показатели AUC при хронической ЦСА-нефропатии оказались значимо выше, чем в группах больных с отторжением трансплантата ($p < 0,01$) и ХТН ($p < 0,05$), хотя они и не отличались от группы 5. Последнее, однако, могло быть связано с тем, что в группу 5, наряду с другой патологией, был включен и случай острой ЦСА-нефротоксичности, при которой также наблюдались высокие показатели AUC.

В заключение следует еще раз подчеркнуть, что до настоящего времени повреждения трансплантированной почки, обусловленные хроническим нефротоксическим действием ЦСА, рассматриваются, как правило, в рамках ХТН, то есть неоднородной патологии, вклю-

чающей в себя многие патологические состояния. Очевидно, что выделение из группы ХТН хронической ЦСА-нефропатии имеет важное значение прежде всего потому, что является необходимой предпосылкой для решения вопроса о стратегии иммуносупрессии и обеспечения максимального срока функционирования трансплантированной почки. В то же время вопрос о морфологической диагно-

реципиентов почечного трансплантата и к выделению из всех других случаев применения ЦСА, все еще остается предметом дискуссии, что связано с многофакторной

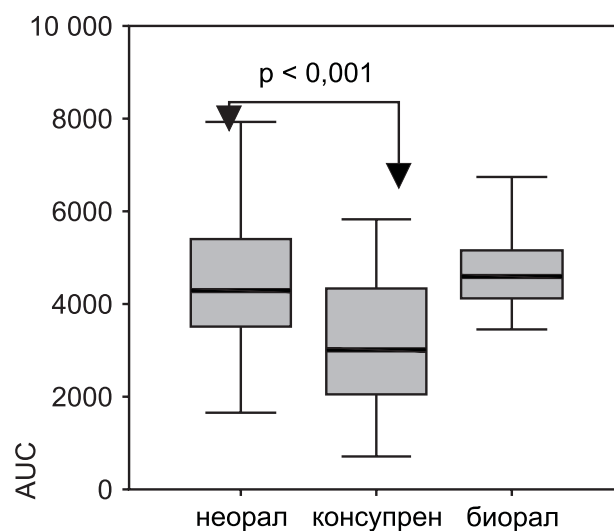


Рис. 10. Средние показатели АД в группах обследованных больных

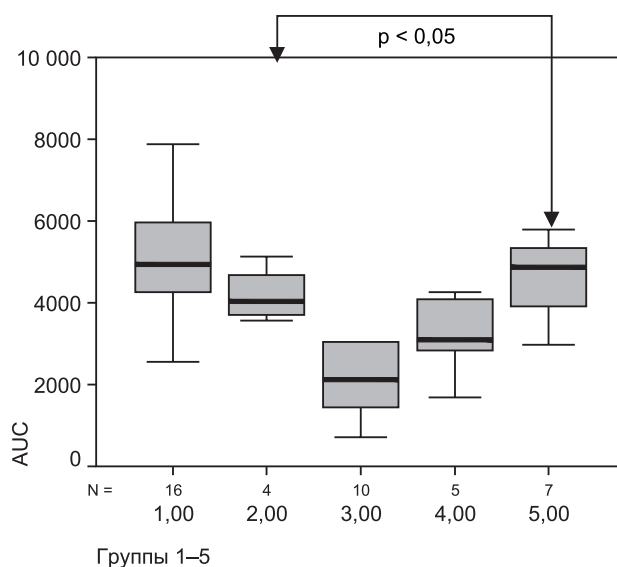


Рис. 11. Концентрация ЦСА, измеренная по методу AUC, в группах обследованных больных

природой патологии пересаженной почки и ее многокомпонентным характером.

Хотя в современной литературе для обозначения одного из хронических нефротоксических эффектов ЦСА и появился термин ЦСА-ассоциированная артериолопатия, тем не менее, нодулярный гиалиноз артериол все еще не признается как бесспорный маркер такого действия этого препарата в пересаженной почке. Наше исследование показало, что выявление нодулярного периферического артериологиалиноза (ЦСА-артериолопатии) в биоптате РАТ достоверно ассоциируется с такими отклонениями параметров экспозиции ЦСА в организме как повышение АУС и снижение фракционного клиренса лития, означающее ЦСА-индуцированное усиление проксимального канальцевого транспорта натрия. Поэтому мы полагаем, что наличие нодулярного артериологиалиноза в биоптате трансплантата почки должно расцениваться как достоверный морфологический признак хронической ЦСА-нефротоксичности. По нашим данным, неспецифический артериологиалиноз биоптата трансплантированной почки, который чаще всего может возникать в связи со свойственными реципиентам трансплантированной почки артериальной гипертензией и (реже) нарушениями метаболизма глюкозы, не коррелирует ни с функциональными маркерами действия ЦСА, ни с показателями его экспозиции в организме. Эти данные дают основание полагать, что выявление неспецифического артериологиалиноза не имеет диагностического значения при распознавании ЦСА-нефропатии, хотя и нельзя полностью исключить, что в отдельных случаях эта форма артериолопатии может являться терминальной стадией прогрессирующей ЦСА-артериолопатии.

Принимая во внимание, что в биоптатах трансплантированной почки ЦСА артериолопатии неизбежно сопутствуют фиброз интерстиция и атрофия канальцев, мы полагаем, что этот тип нефропатии следует выделить как хроническую ЦСА-нефропатию, отличную от ХТН, при которой отсутствуют специфические изменения артериол.

С учетом установленных нами критериев выяснилось, что частота хронической ЦСА-нефропатии в биоптатах трансплантатов, исследованных по поводу его поздней дисфункции, достаточно высока и составляет около 30%.

Выводы

1. Нодулярный гиалиноз артериол выявлен в 53,5% биоптатов трансплантированной почки, исследованных по поводу дисфункции трансплантата в позднем посттрансплантационном периоде.

2. Имеется достоверная положительная корреляция между степенью нодулярного гиалиноза в биоптате трансплантированной почки и «золотым стандартом» оценки экспозиции циклоsporина А в организме – площадью под фармакокинетической кривой «концентрация – время».

3. Между степенью нодулярного артериологиалиноза и функциональным маркером нефротропного эффекта ЦСА – фракционным клиренсом лития – имеется достоверная отрицательная корреляция, которая может рассматриваться как отражение связи между ЦСА-ин-

дуцированными нодулярным гиалинозом артериол и усилением проксимальной реабсорбции натрия.

4. Неспецифический гиалиноз артериол в трансплантате не коррелирует с параметрами экспозиции или функциональными эффектами циклоsporина.

5. Сочетание нодулярного гиалиноза артериол с тубулоинтерстициальным фиброзом и атрофией канальцев может быть определено как ЦСА-нефропатия, которая составляет около 30% патологии в материале биопсий, выполненных по поводу поздней дисфункции трансплантированной почки, отличается от ХТН функционально снижением фракционного клиренса лития, а клинически – более высокой артериальной гипертензией.

Литература

1. Котенко ОН. Ренальная дисфункция почечного аллотрансплантата при применении циклоsporина А. Автореф. дисс. ... канд. мед. наук. М., 1997.
2. Малов ИП. Гистологическое и иммуноморфологическое исследование аллотрансплантированных почек в позднем послеоперационном периоде. Автореф. дисс. ... канд. мед. наук. М., 2002.
3. Никоненко ТН, Грищенко СН, Поляков НН. Морфологический мониторинг аллотрансплантированных трупных почек. Вестник трансплантологии и искусств. органов 2002; 2: 28–33.
4. Ратнер МЯ, Серов ВВ, Томиллина НА. Ренальные дисфункции. М.: Медицина, 1977.
5. Столяревич ЕС. Хроническая трансплантационная нефропатия: клинико-морфологические сопоставления и факторы прогрессирования. Автореф. дисс. ... канд. мед. наук. М., 2002.
6. Трансплантология. Руководство под ред. В.И. Шумакова. М.: Медицина, 1995.
7. Ader JL, Tack I, Lloveras JJ, Tran-Van T. et al. Renal functional reserve in cyclosporin-treated recipients of kidney transplant. *Kidney Int* 1994; 45 (6): 1657–1667.
8. Benigni A, Bruzzi L, Mister M. et al. Nature and mediators of renal lesions in kidney transplant patients given cyclosporine for more than one year. *Kidney Int* 1999; 55 (2): 674–685.
9. Bennett WB, deMattos A, Meyer MM. et al. Chronic cyclosporine nephropathy: The Achilles's heel of immunosuppressive therapy. *Kidney Int* 1996; 50: 1089–1100.
10. Chomette G, Auriol M, Beaufile H. et al. Morphology of cyclosporine nephrotoxicity in human heart transplant recipients. *J Heart Transplant* 1986; 5 (4): 273–278.
11. Chomette G, Auriol M, Beaufile H. et al. C. Renal lesions induced by cyclosporin. Apropos of 4 renal biopsies and 22 necropsies of recipients of heart transplant. *Ann Pathol* 1986; 6 (1): 29–36.
12. Feria I, Pichardo I, Juarez P. et al. Therapeutic benefit of spironolactone in experimental chronic cyclosporine A nephrotoxicity. *Kidney Int* 2003; 63 (1): 43–52.
13. Feutren G, Mibatsch MJ. Risk factors for cyclosporine-induced nephropathy in patients with autoimmune diseases. *N Engl J Med* 1992; 326: 1654–1660.
14. Haas M, Meehan SM, Josephson MA. et al. Smooth muscle-specific actin levels in the urine of renal transplant recipients: correlation with cyclosporine or tacrolimus nephrotoxicity. *Am J of Kidney Dis* 1999; 34 (1): 69–84.
15. Halloran P, Melk A, Barth C. Retinking Chronic Allograft Nephropathy The Concept of Accelerated Senescence. *J Am Soc Nephrol* 1999; 10: 167–181.
16. Kirk AJB, Omar I, Bateman DN, Dark JH. Cyclosporine-associated hypertension in cardiopulmonary transplantation. *Transplantation* 1989; 48: 428–430.
17. Kumar KV, Naidu MU, Shifow AA. et al. Melatonin: an antioxidant protects against cyclosporine-induced nephrotoxicity. *Transplantation* 1999; 67 (7): 1065–1068.
18. Laine J, Krogerus L, Jalanko H. et al. Renal allograft histology and correlation with function in children on triple therapy. *Nephrol Dial Transplant*. 1995; 10 (1): 95–102.
19. deMattos AM, Olyaei AJ, Bennett WM. Nephrotoxicity of immunosuppressive drugs: Long-term consequences and challenges for the future. *Am J Kidney Dis* 2000; 35; 21: 333–334.
20. Mibatsch MJ, Gudat F, Ryyffel B, Thiel G. Cyclosporine Nephrop-

athy in Renal Pathology with Clinical and Functional Correlations, 2-nd edition, J.B. Lippincott Company, Philadelphia: 1994: 1660.

21. Mibatsch MJ, Morozumi K, Strom EH. et al. Renal transplant morphology after long-term therapy with cyclosporine. Transplant Proc 1995; 27: 39.

22. Monaco AP, Burke JF, Ferguson RM, Halloran PF. et al. Current thinking on chronic renal allograft rejection: Issues, concerns, and recommendations from a 1997 round table discussion Am J of Kidney Diseases 1999; 33; 1: 150–160.

23. Morozumi K, Thiel G, Albert FW. et al. Studies on morphological outcome of cyclosporine-associated arteriopathy after discontinuation of cyclosporine in renal allografts. Clin Nephrol 1992; 38 (1): 1–8.

24. Pilmore HL, Dittmer ID. Calcineurin inhibitor nephrotoxicity: reduction in dose results in marked improvement in renal function in patients with coexisting chronic allograft nephropathy. Clin Transplant 2002; 16 (3): 191–194.

25. Racusen LC, Solez K, Colvin RB, Bonsib SM. et al. The Banff 97 working classification of renal allograft pathology. Kidney Int 1999; 55 (2): 713–723.

26. Shibab F.S. Cyclosporine nephropathy: pathophysiology and clinical impact. Semin Nephrol 1996; 16 (6): 536–547.

27. Shibab F.S, Andon TF, Tanner AM. et al. Role of transforming growth factor- β 1 in experimental chronic cyclosporine nephropathy.

Kidney Int 1996; 49: 1141–1151.

28. Shibab F.S, Bennett WM. et al. Angiotensin II blockade decreases TGF- β 1 and matrix proteins in cyclosporine nephropathy. Kidney Int 1997; 52: 660–673.

29. Strom EH, Thiel G, Mibatsch MJ. Prevalence of cyclosporine-associated arteriopathy in renal transplant biopsies from 1981 to 1992. Transplant Proc 1994; 26: 2585–2586.

30. Takeda A, Ucbida K, Haba T. et al. Chronic cyclosporin nephropathy: long-term effects of cyclosporin on renal allografts. Clin Transplant 2001; 15 Suppl 5: 22–29.

31. Toki K, Kyo M, Takahara S, Morozumi K. et al. Arteriopathy in non-episode biopsies of renal transplant allograft. Clin Transplant 2000; 14 Suppl 3: 21–24.

32. Thomsen K, Schou M. Renal lithium clearance in man. Am J Physiol 1969; 215: 823–827.

33. Young BA, Burdmann EA, Johnson RJ. et al. Cyclosporine A induced arteriopathy in a rat model of chronic cyclosporine nephropathy. Kidney Int 1995; 48 (2): 431–438.

34. UNOS-Transplantation Resource (<http://www.unos.org/>).

Оценка массы миокарда левого желудочка у больных на программном гемодиализе

А.М. Шутов, О.М. Едигарова, В.Э. Мастыков

Кафедра терапии и профессиональных болезней медицинского факультета Ульяновского государственного университета, Ульяновская областная клиническая больница, Ульяновск

Assessment of left ventricular mass in dialysis patients

A.M. Shutov, O.M. Edigárova, V.E. Mastykov

Ключевые слова: гемодиализ, гипертрофия левого желудочка, эхокардиография, хроническая почечная недостаточность.

Цель. Изучить массу миокарда левого желудочка (ММЛЖ), рассчитанную по результатам эхокардиографии до и после гемодиализа, и провести сравнительный анализ 2 способов индексации ММЛЖ – на m^2 поверхности тела и рост^{2,7}.

Методы. Обследовано 30 больных (17 – женщин, 13 – мужчин, средний возраст 49 ± 11 лет), находящихся на бикарбонатном гемодиализе (4 часа \times 3 раза в неделю). По результатам эхокардиографии по формуле Devereux рассчитывали массу миокарда левого желудочка (ММЛЖ), которую индексировали на m^2 поверхности тела и на рост^{2,7}. Все измерения выполнены одним исследователем до и после ГД.

Результаты. При индексации массы миокарда левого желудочка на m^2 поверхности тела ГЛЖ диагностирована у 27 (90%) больных, при индексации ММЛЖ на рост^{2,7} – у 28 (93%) пациентов. ИММЛЖ после сеанса гемодиализа колебался в процентах от исходной величины от –35,0% до +34,9% – при индексации ММЛЖ на m^2 поверхности тела и от –33,0% до +35,3% – при индексации на рост^{2,7}. При этом наблюдалась высокая степень корреляционной связи между динамикой (Δ) индекса массы миокарда левого желудочка при индексации на m^2 поверхности тела (Δ ИММЛЖ m^2) и динамикой ИММЛЖ при индексации на рост^{2,7} (Δ ИММЛЖ $m^{2,7}$) ($r = 0,97$; $p < 0,001$). Δ ИММЛЖ (m^2) и Δ ИММЛЖ ($m^{2,7}$) были связаны с Δ КДР (мм). В свою очередь динамика КДР была прямо ассоциирована с величиной ультрафильтрации.

Таким образом, в результате динамики КДР гемодиализ приводит к существенным изменениям рас-

Адрес для переписки: 432063, г. Ульяновск-63, а/я 4595, Шутову Александру Михайловичу
432063, г. Ульяновск, ул. III Интернационала, 7 Ульяновская областная клиническая больница, зав. отделением гемодиализа, Мастыкову Вячеславу Эдуардовичу

Телефон: (8422) 32-39-14 (раб). Шутов Александр Михайлович

(8422) 32-85-74. Едигарова Ольга Михайловна

(8422) 32-45-00, (8422) 32-73-97. Мастыков Вячеслав Эдуардович

E-mail: amsbu@mail.ru. Шутов Александр Михайлович