

Паранеопластическое поражение почек при солидных опухолях

Л.В. Козловская, С.К. Туганбекова, Т.З. Сейсембеков, С.В. Тэгай, В.В. Фомин, В.А. Варшавский
Кафедра терапии и профзаболеваний,
кафедра патологической анатомии ММА им. И.М. Сеченова, г. Москва;
кафедра внутренних болезней Карагандинской государственной
медицинской академии

Paraneoplastic kidney disease associated with solid tumors

L.V. Kozlovskaya, S.K. Tuganbekova, T.Z. Seysembekov, S.V. Tegay, V.V. Fomin, V.A. Varshavsky

Ключевые слова: нефротический синдром, мембранозный гломерулонефрит, амилоидоз, тубулоинтерстициальный нефрит, паранеопластическая нефропатия.

Нефропатии, развивающиеся в рамках злокачественных новообразований, представляют собой одну из актуальных проблем внутренней медицины. Это объясняется распространенностью опухолевых заболеваний среди населения с сохраняющейся отчетливой тенденцией к росту, особенно в регионах повышенного экологического риска и высокой техногенной опасности. По современным статистическим данным, от злокачественных новообразований в мире умирает около 7 млн человек, из них более 0,3 млн в России и 0,04 млн в Казахстане. Такой высокий уровень смертности (2-е место после сердечно-сосудистых заболеваний), связывают во многом с трудностями ранней диагностики злокачественных новообразований, обусловленными многообразием их форм и вариантов течения, включая широкий спектр неспецифических реакций, объединяемых в паранеопластические синдромы.

Неспецифические реакции при злокачественных опухолях отличаются большим разнообразием клинических проявлений – от моноорганных (мигрирующий тромбофлебит, кожный, суставной синдромы, синдром Рейно, нейропатии, анемия, поражение почек) до системных, нередко имитирующих известные нозологические формы (дерматомиозит, склеродермия, ревматоидный артрит) [1, 2, 3].

Эти проявления могут доминировать в клинической картине, опережая симптомы самой опухоли и тем самым создавая различные клинические маски опухолевого процесса в течение достаточно длительного времени. Паранеопластическое поражение почек является не частой, но чрезвычайно важной формой вторичных нефропатий.

В отечественной литературе интерес к этой проблеме был привлечен, прежде всего, работами Е.М. Тареева и его школы, в которых впервые описаны неспецифические реакции у больных опухолями различной

локализации [4, 6, 7].

Нет единого мнения относительно значения паранеопластических симптомов, эти вопросы продолжают обсуждаться в литературе. Чрезвычайное разнообразие клинических паранеопластических проявлений ряд исследователей связывают с глубокими биохимическими, гормональными, иммунными нарушениями, сопутствующими опухолям. В последнее время появилась тенденция к сужению понятия паранеопластического синдрома и выработке более строгих критериев его диагностики.

Н.А. Мухин [4] предлагает считать паранеопластическими только те неспецифические проявления, которые реализуются через иммунные механизмы и не относить к ним клинические симптомы, возникающие в результате механических, метаболических, эндокринных влияний опухоли.

С таким же решением проблемы, обозначенным в ходе дискуссии на форуме нефрологов в Париже (1999), согласилось большинство его участников. При всем многообразии почечных проявлений у больных злокачественными опухолями не все из них могут быть причислены к паранеопластическому синдрому. Так, можно выделить не менее трех групп почечных проявлений опухолей, которые не отвечают понятию паранеопластического синдрома. Первую группу составляют проявления, связанные с механическим воздействием опухоли или ее метастазов (прорастание почечной паренхимы, обструкция мочевых путей, сдавление почечных сосудов).

Ко второй группе относятся осложнения, индуцированные лекарственной терапией опухолей: синдром лизиса опухоли, нефролитиаз и уратная нефропатия, радиационные, лекарственные тубулоинтерстициальные поражения (цисплатин, анальгетики, антибиотики и т. д.), тромботическая микроангиопатия (циклоспо-

Адрес для переписки: 119021, г. Москва, ул. Россолимо, д. 11а, Московская медицинская академия им. И.М. Сеченова, кафедра терапии и профзаболеваний

Телефон: 248-59-59. Козловская Лидия Владимировна

рин, винбластин, митомицин).

В третьей группе объединяются осложнения, связанные с метаболическими нарушениями: нефрокальциноз, Cast-нефропатия при миеломе, электролитные нарушения (солетеряющая, гипокалиемическая почка при синдроме Шварцца–Барттера), тромбоз сосудов почки, ДВС-синдром. Относительно последней группы почечных проявлений опухолей мнения неоднозначны. Так, спорным остается вопрос о том, считать ли паранеопластическим синдром Шварцца–Барттера, который является результатом продукции вазопрессин-аргинина клетками мелкоклеточной карциномы легких. Дискуссию вызывает и оценка Cast-нефропатии при миеломной болезни, вызываемой преципитатами избыточно образуемых легких цепей в дистальных канальцах. По мнению M. Ronco, 1999 г. [24], расценивать ее однозначно как паранеопластическую нельзя, поскольку она развивается только у больных с опухолью, достигшей большой массы.

Под термином «паранеопластическая нефропатия» следует понимать поражение почек, не связанное прямо с массой опухоли и сдавлением ею или метастазами, но вызываемое продукцией опухолевыми клетками опухолевых антигенов, факторов роста, цитокинов. Критериями, позволяющими отнести поражение почек к паранеопластической нефропатии, являются:

1. Возникновение клинико-гистологической ремиссии после радикального хирургического удаления опухоли или полной ремиссии вследствие химиотерапии. Однако этот критерий имеет относительное значение из-за частой некурабельности опухоли, с которой ассоциируется поражение почек, а также ввиду невозможности полностью исключить спонтанную ремиссию нефропатии.

2. Рецидив опухоли сопровождается возобновлением (обострением) гломерулонефрита, т. е. протеинурия прямо коррелирует с активностью опухолевого процесса, однако и этот критерий не является безусловным, так как не всегда рецидив ракового процесса сопровождается усилением (возобновлением) протеинурии.

3. Кроме того, важное значение имеет получение доказательств связи между нефропатией и раковым процессом. В литературе приводятся лишь единичные описания обнаружения опухолевых антигенов и антител к ним в составе субэпителиальных иммунных депозитов в почках при вторичном паранеопластическом мембранозном ГН.

Концепция параопухолевой гломерулопатии была представлена в 1922 г. J. Palloway. В 1939 г. E. Cornig в Париже впервые сообщил о случае нефротического синдрома при болезни Ходжкина. Результаты первого убедительного клинико-гистологического изучения связи поражения почек с опухолями были опубликованы в 1966 г. Lee J.C. и др. [15]: среди 101 взрослого пациента с развернутым нефротическим синдромом у 11 (11%) больных в течение 10-летнего периода наблюдения выявлена злокачественная опухоль. Из 10 больных с проведенной пункционной биопсией почки по поводу нефротического синдрома, предшествующего диагнозу карциномы, у 8 больных морфологически был выявлен мембранозный гломерулонефрит (МГН). В 1977 г. J.W. Eagen и E.G. Lewis [11] продемонстрировали 171 случай нефротического синдрома при различных

опухолях, включая карциномы, болезнь Ходжкина, неходжкинские лимфомы, лейкозы, плазмоклеточные дискразии. В этом наблюдении показана высокая частота мембранозного ГН (34%) и минимальных изменений клубочков (24%); в первой группе у 61% больных выявлена карцинома, во второй группе у 50% больных – болезнь Ходжкина. Другие типы гломерулярных повреждений в этом и последующих наблюдениях включали в себя IgA-нефропатию, пурпuru Шенлейна–Геноха, мембранопрлиферативный (мезангиокапиллярный – МКГН) и гломерулонефрит с полулуниями [10].

В настоящее время уже хорошо известна возможность сочетания амилоидоза и опухоли, что заслуживает специального обсуждения. Так, в сообщении Н.А. Мухина и соавт., 1986 [6] приводится наблюдение 41 больного с различными поражениями почек за 14-летний период, из них 1/3 с нефротическим синдромом, развившимся при солидных опухолях (рак желудка, рак легкого, молочной железы) и лимфогранулематозе. Среди 37 больных, кому проведена биопсия почки или слезистой прямой кишки, у 16 выявлен амилоидоз и у 21 – нефропатия по типу гломерулонефрита.

По данным В. Moulin и др., 1995 г. [18], среди 100 описаний гломерулопатий, ассоциированных с болезнью Ходжкина, 37% составил АА-амилоидоз и 42% – минимальные изменения, однако большинство сообщений об амилоидозе было опубликовано до 1970 г. В последнее время частота поражения почек, включая АА-амилоидоз при лимфогранулематозе, значительно снизилась, что связывают с новыми методами лечения, позволяющими достигать быстрой ремиссии лимфогранулематоза. Амилоидоз AL-типа, строящийся из амилоидогенных легких цепей, обычно λ-типа, является основным типом паранеопластической нефропатии при плазмоклеточной дискразии, выявляясь на аутопсии в среднем у 11% больных множественной миеломой.

Среди всех случаев амилоидоза в рамках солидных опухолей 25–33% приходится на долю рака почки. АА-тип амилоидоза наблюдается примерно у 3% больных с ренально-клеточной карциномой, проявляющейся, помимо нефротического синдрома, также вовлечением печени и селезенки [24].

В генезе развития амилоидоза при этой опухоли придают определенное значение продукции опухолевыми клетками почки ИЛ-6, обуславливающего возможность развития лихорадки и хронического воспаления. Связь с опухолью подтверждается возникновением ремиссии НС вслед за нефрэктомией по поводу опухоли. Однако отложения амилоида во второй почке остаются дольше, чем в печени и селезенке. Нами наблюдалась больная 28 лет, у которой амилоидоз почки с НС за 2,5 мес. предшествовал появлению мелены – первого симптома карциномы слепой кишки. Радикальная операция по удалению опухоли и назначение колхицина в дозе 2 мг/сут привело к ремиссии НС в течение 1,5 лет после операции. В последнее время описано наблюдение неамилоидного фибриллярного гломерулонефрита у больных раком желудка и метастатической аденокарциномой печени [14].

Не все указывают на высокую частоту вовлечения почек при солидных опухолях. В наблюдении H. Puolijoki и соавт., 1989 г. [23] среди 600 пациентов с брон-

холегочным раком протеинурия и гематурия выявлена соответственно у 10 и 7% больных. В наблюдении N. Sawyer и соавт., 1988 г. [25] протеинурия более 1 г/л обнаружена у 174 (34%) больных среди 504 пациентов со злокачественными опухолями, что было значительно выше, чем в контроле – 39 (7%) среди 529 пациентов. Однако средний уровень протеинурии в первом наблюдении составил 0,14 г/л, во втором только до 0,07 г/л, что свидетельствует о более строгих критериях оценки вовлечения почек в первом наблюдении. В ряде работ была определена частота солидных опухолей у больных с установленным диагнозом гломерулонефрита. Рак как причина нефротического синдрома выявляется в среднем у 11–13% больных [15, 28], вероятность выявления опухоли повышается с возрастом и зависит от типа нефропатии.

Так, по данным P. Zech и соавт., 1982 г. [28], частота рака среди 76 больных мембранозным ГН с нефротическим синдромом составила в среднем 13%, у лиц старше 60 лет – 22%.

Исторически более рано установлена паранеопластическая природа поражения почек при гематологических опухолях. Это объясняется, в первую очередь, тем, что при злокачественных гемопатиях чаще достигается полная ремиссия, благодаря чему связь поражения почек с этими опухолями, согласно критериям паранеопластического синдрома, может быть более доказательна. Кроме того, при некоторых из них (миеломная болезнь, болезнь Вальденстрема, хронический лимфолейкоз) имеется маркер – моноклональный иммуноглобулин, с помощью которого можно контролировать сам опухолевый процесс и сопутствующие ему неспецифические реакции. В противоположность этому при солидных опухолях связь паранеопластического поражения почек с опухолью доказать труднее, что делает эту проблему особенно актуальной.

Наиболее частой формой паранеопластической нефропатии при солидных опухолях является мембранозный ГН (МГН). Поиск опухоли особенно оправдан у больных с мембранозным ГН, возникшим впервые в возрасте после 50 лет. Среди солидных опухолей первое место как причина МГН занимают опухоли легких и желудочно-кишечного тракта, т. е. так называемые опухоли интернистов.

Так, по данным J.W. Eagen, E.J. Lewis, 1977 г. [11], среди 67 больных с МГН паранеопластической этиологии частота рака легкого составила 49%, рака с локализацией в желудочно-кишечном тракте – 23%, по данным F. Mignon и др., 1982 г. [17], среди 37 больных – соответственно 43 и 11%; J.M. Pai и др., 1996 г. [22], среди 16 больных – 50 и 31%. На основании проведенного анализа 3000 наблюдений злокачественных опухолей из архива онкологического диспансера центрального района Казахстана за 10 лет (1987–1997 гг.) установлено, что рак легкого и рак толстой кишки преобладает в структуре солидных опухолей, составляя соответственно 28,9% (867 больных) и 20,5% (616 больных) (рис. 1). Эти результаты совпадают с результатами других исследований [8], свидетельствующих о частоте опухолей этих локализаций в промышленно

развитых районах на бывшей территории Советского Союза.

По сравнению с идиопатическим мембранозным ГН паранеопластический мембранозный ГН характеризуется заметным преобладанием среди заболевших мужчин в возрасте свыше 50 лет и частотой нефротического синдрома. Среди пациентов с опухолью и мембранозным ГН у 20–45% нефротический синдром диагностируется до выявления самой опухоли, у 40–55% больных – одновременно с опухолью, и только у 6,5–15% больных почечные проявления возникают после установления диагноза опухоли [15]. Паранеопластический мембранозный ГН клинически протекает сходно с идиопатическим ГН, но, по мнению F. Mignon и соавт., 1982 г. [17], имеет морфологические особенности, заключающиеся в наличии большого числа полиморфно-ядерных лейкоцитов в капиллярных петлях клубочков, иногда в ассоциации с гиалиновыми тромбами при отсутствии почечного венозного тромбоза. Помимо мембранозного ГН при солидных опухолях возможны и другие типы паранеопластической нефропатии: IgA-нефропатия, ГН с полулуниями, мезангиопролиферативный ГН (МКГН) и нефрит с минимальными изменениями. В наблюдении I. Mustonen и соавт., 1984 г. [20] среди 26 больных в возрасте старше 60 лет с IgA-нефропатией, изолированной или связанной с пурпурой Шенлейна–Геноха, у 6 (23%) выявлена опухолевая этиология заболевания, в то же время среди 158 пациентов более молодого возраста ни у одного не установлен рак. В связи с этим авторы указывают, что у пациентов пожилого возраста с IgA-нефропатией обязательно проведение тщательного обследования на предмет выявления солидной опухоли, особенно респираторного тракта, ротовой полости и носоглотки. Описана связь паранеопластической IgA-нефропатии с потенциально «иммуногенным» раком почки. В наблюдении T. Magyarlaki и др., 1999 г. [16] у 16 (27%) из 60 больных с ренально-клеточной карциномой в удаленной почке обнаружена картина иммунокомплексной нефропатии (у 11 IgA-нефропатии и у 5 ФСГС), причем наблюдаемые до операции протеинурия и/или гематурия исчезли у 6 больных с IgA-нефропатией в течение нескольких последующих после операции месяцев. У 3 этих больных с IgA-нефропатией в клубочках почек и опухолевом узле обнаружены при иммуногистохимическом исследовании специфический для ренально-клеточной

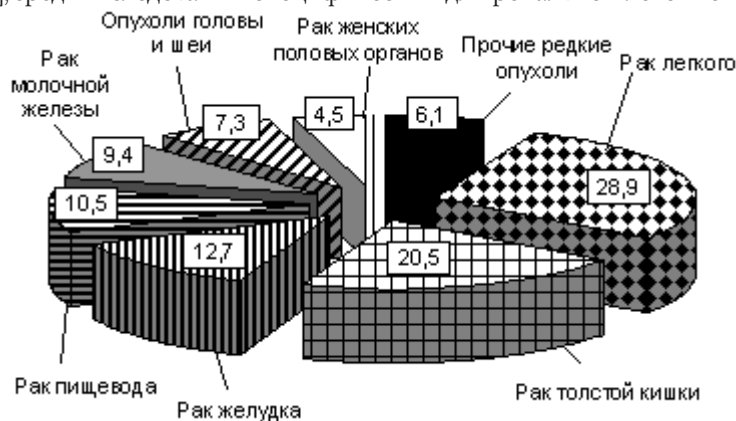


Рис. 1. Структура злокачественных новообразований (%) в регионе центрального Казахстана (n = 3000)

карциномы VHL (von Hippel-Lindon) – протеин. Представляет интерес тот факт, что IgA-депозиты в мезангии почек находили при аутопсии у некоторых умерших пациентов с опухолями желудочно-кишечного тракта без клинических признаков поражения почек.

Описаны сочетания БПГН и злокачественной опухоли [10, 27]. В наблюдении I.A. Whitworth и др., 1976 г. [27] частота рака среди 60 пациентов с диагнозом ГН с полулуниями (БПГН) составила 7%. У 4 из 7 наблюдаемых С.С. Biava и др., 1984 г. [10] пациентов с паранеопластическим ГН с полулуниями функция почек улучшилась в результате лечения опухоли, которая у 3 состояла только из хирургической операции и/или лучевой терапии без назначения иммуносупрессивных препаратов, обычно используемых при лечении БПГН. В большинстве случаев, как и в наблюдении С.С. Biava и соавт. [10], при иммунофлюоресцентном исследовании в клубочках почек иммунные депозиты не обнаружены, однако в наблюдении L.P. Haskell и др., 1990 г. [13] у пациента с раком простаты, имеющего ГН с полулуниями, получена положительная реакция на простат-специфическую кислоту фосфатазу и простат-специфический антиген в составе клубочковых иммунных депозитов.

Отдельного внимания заслуживает описание I.D. Edgar и соавт., 1993 г. [12] 4 пациентов с дебютом БПГН и клиническими признаками васкулита с выявлением АНЦА, у которых раковая опухоль легких или мочевого тракта была диагностирована вскоре после выявления АНЦА, что предполагает паранеопластическую природу васкулита и БПГН в его рамках.

У больных с солидными опухолями иногда могут возникать мезангиокапиллярный ГН (МКГН) и нефрит с минимальными изменениями, хотя эти типы поражения почек более характерны для лимфопролиферативных заболеваний (МКГН – для хронической лимфоцитарной лейкемии, минимальные изменения – для лимфогранулематоза) [9]. МКГН описан у больных опухолью Вильмса, злокачественной меланомой и как часть паранеопластического синдрома при раке легкого [26]. Нефрит с минимальными изменениями описан при различных карциномах. Существуют сообщения о полном исчезновении нефротического синдрома после хирургического удаления опухоли, однако небольшое число наблюдений не позволяет сделать заключение о причинной связи между солидными опухолями и этим типом поражения почек.

На протяжении последних лет предпринимаются значительные усилия по идентификации опухолевых человеческих антигенов или определению их антител для изучения патогенеза паранеопластической нефропатии у больных с карциномами [24].

В эксперименте на модели хеймановского нефрита – основной модели мембранозного ГН у крыс – показана роль мегалина в качестве антигена мишени для антительной иммунной реакции. Однако на подоцитах человеческой почки обнаружить их не удалось. Но мегалин, по-видимому, может быть антигенным компонентом ЦИК при гломерулонефрите, ассоциированном с солидными опухолями. Так, T. Ozawa и соавт., 1975 г. [21] определили липопротеин щеточной каймы эпителия канальцев почек – RTE-антиген, содержащий мегалин, в депозитах клубочков почек и анти-RTE-антитела в сыворотке 3 больных МГН.

Считают, что опухоль является источником антигенов, которые могут вызывать продукцию специфических антител с образованием циркулирующих иммунных комплексов, которые затем откладываются в тканях, включая почки. С другой стороны, опухолевые антигены с высокой аффинностью к компонентам базальной мембраны могут связываться с капиллярной стенкой клубочков и формировать иммунные комплексы *in situ*. Среди опухолевых антигенов, участвующих в образовании иммунных депозитов, идентифицированы опухолевый эмбриональный антиген, почечный антиген RTE (содержащий мегалин щеточной каймы эпителия канальцев) и другие точно не идентифицированные опухолевые продукты. Однако к настоящему времени опухолевые антигены обнаружены лишь в небольшом числе паранеопластического ГН. Опухолевые антигены в связи с соответствующими антителами, согласно сводным данным P.M. Ronco [24], обнаружены в клубочках почек у 7 из 14 пациентов с паранеопластическим поражением почек, ассоциированным с солидными опухолями, причем 4 из них не имели совсем или имели незначительные изменения клубочков без субэпителиальных депозитов.

В связи с этим не все признают роль опухолевых антигенов как первичного пускового звена патогенеза паранеопластического нефрита. Возможно, компоненты опухоли откладываются в почках вследствие повышенной проницаемости клубочков к протеинам после какого-то другого инициального воздействия.

Необходимы дальнейшие исследования роли опухолевых антигенов при паранеопластических ГН, в том числе на экспериментальных моделях у животных с введением очищенных опухолевых компонентов. Среди альтернативных механизмов рассматривают значение изменения иммунной реактивности у больных со злокачественным опухолевым ростом, что создает условия для повышенной продукции антител к различным эндогенным и экзогенным антигенам и, как следствие, развития иммунокомплексного ГН. В качестве одного из таких потенциально возможных эндогенных антигенов рассматривают белок P53: мутации этой молекулы, возникающие при различных типах рака, заканчиваются продукцией анти-P53-антител [24].

Многие неясности в понимании механизмов развития паранеопластической нефропатии обосновывают необходимость изучения новых подходов к патогенезу этого варианта вторичных нефропатий.

При злокачественных новообразованиях выявлены нарушения функционирования иммунной системы, сопровождающиеся иммуносупрессией по мере роста опухоли, что связывают с действием ее токсинов и продуктов нарушенного метаболизма. Установлено снижение числа лейкоцитов, Т- и в меньшей степени В-лимфоцитов, изменения их адгезивной активности, повышение количества недифференцированных «нулевых» лимфоцитов из-за дефицита тимических факторов. Кроме того, в некоторых исследованиях показано, что страдает функциональная активность сегментоядерных нейтрофилов (СЯЛ), отмечается дегрануляция СЯЛ, снижение количества катионных белков и активности миелопероксидазы в результате нарушения проницаемости клеточных мембран под действием ЦИК.

К другой универсальной системе организма, измене-

ния которой следует, прежде всего, ожидать у больных злокачественными опухолями, особенно осложненных паранеопластической нефропатией, относится система перекисного окисления липидов (ПОЛ) и антиоксидантной защиты (АОЗ).

В ряде экспериментальных и клинических исследований установлено, что злокачественная трансформация клеток, формирование и развитие опухоли сопровождаются изменениями содержания свободных радикалов на системном уровне и в пораженных тканях.

Усиление мембранодеструктивных процессов вследствие стимуляции реакций ПОЛ при злокачественном росте рассматривают как фактор, predisposing к освобождению эндогенных антигенов с возможным формированием нефропатии. С другой стороны, структурно-функциональные нарушения в почке, в частности повреждение тубулярного эпителия при поступлении в просвет проксимальных канальцев свободнорадикальных продуктов (ROS) может способствовать неиммунным механизмам прогрессирования поражения почек, что было показано на экспериментальных моделях первичных так называемых невоспалительных (непролиферативных) ГН – с минимальными изменениями, МГН, ФСГГ.

Система ПОЛ-АОЗ изучена нами у 63 больных, из них 38 больных с опухолями легких и 25 – кишечника. В обеих группах выявлены значительные изменения всех изученных параметров этой системы.

У больных с опухолями обеих локализаций (легкого и кишечника) отмечены активация процессов ПОЛ (значительное увеличение уровня диеновых конъюгатов, малонового диальдегида, кетодиенов в эритроцитах, плазме крови и моче (рис. 2), накопление шиффовых оснований в эритроцитах) и ослабление ферментативного звена антиоксидантной защиты (снижение супероксиддисмутазы – основного «уборщика» кислородных радикалов – и глутатионпероксидазы в эритроцитах), выраженность которых была достоверно выше у больных с поражением почек, чем у больных без поражения почек.

Наиболее высокий уровень экскреции с мочой токсических продуктов ПОЛ (малонового диальдегида, кетодиенов, шиффовых оснований) наблюдался у больных с высокой протеинурией и эритроцитурией, отражая, по-видимому, выраженность локально-почечных мембранодеструктивных процессов.

Поражение почек в рамках паранеопластического синдрома часто клинически проявляется картиной нефротического синдрома (НС). Среди больных с НС злокачественные новообразования разной локализации выявляются в 10 раз чаще, чем в общей популяции, вероятность паранеопластической этиологии НС еще более повышается у лиц старшей возрастной группы.

Если НС как клинический вариант паранеопластического поражения почек в настоящее время не вызывает сомнения, то клиническое значение изолированных изменений в моче и механизмы возникновения этих изменений при солидных опухолях изучены недостаточно.

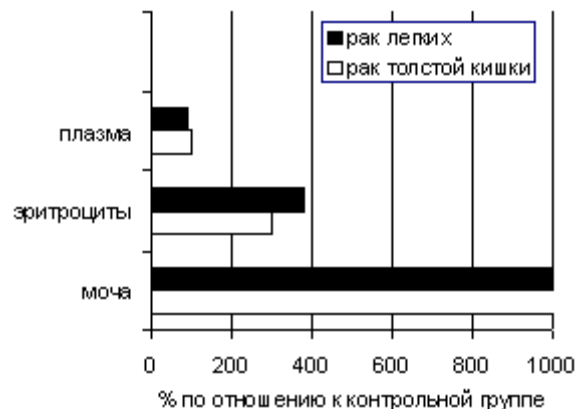


Рис. 2. Уровень малонового диальдегида у больных раком легкого и толстой кишки

Сравнительный анализ клинических проявлений поражения почек у 143 больных (81 – раком легких и 62 – кишечника), госпитализированных в различные стационары г. Караганды в связи поражением почек (связь поражения почек с опухолью была установлена при обследовании), позволил выявить некоторые нозологические особенности. Выраженная протеинурия выявлялась достоверно чаще у больных раком кишечника, чем у больных раком легкого, причем частота протеинурии нефротического уровня больных раком кишечника была в 3 раза выше, чем у больных раком легкого.

Длительность нефротического синдрома до установления диагноза у больных раком кишечника составляла в среднем 8,5 месяцев (от 3 до 14 мес.). Связь нефротического синдрома с опухолью кишечника подтверждена динамическим наблюдением за 5 больными, которым удалось провести радикальную операцию: у всех после операции отмечено снижение уровня протеинурии с новым его подъемом у 2 из них при рецидивировании или метастазировании опухоли (рис. 3).

Выраженная эритроцитурия наблюдалась почти исключительно у больных раком легкого. Длительность эритроцитурии до установления диагноза рака составила в среднем 3,4 месяца (от 1 до 8 мес.). Следует отметить, что у половины этих больных выявлена мелкоклеточная

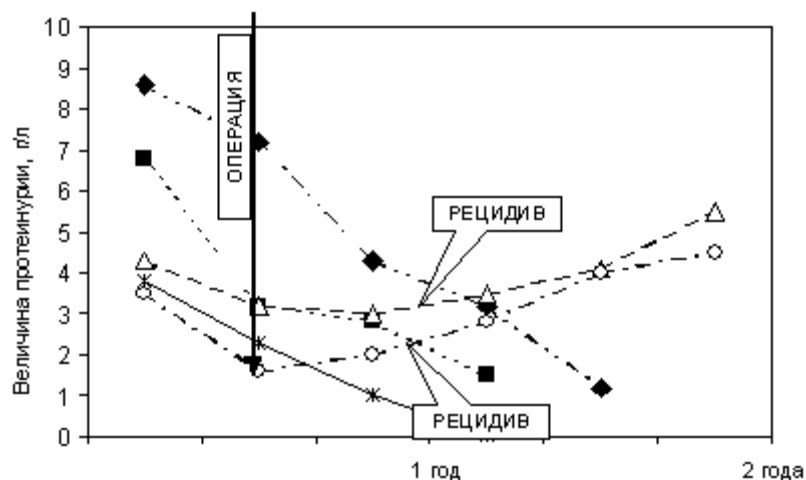


Рис. 3. Динамика нефротического синдрома у пяти больных раком легких и толстой кишки после радикальной операции (каждый график соответствует одному больному)

Таблица 1

Морфологические варианты паранеопластической нефропатии у больных опухолями легких и кишечника

Морфологические варианты	Опухоли легких (n = 11)	Опухоли кишечника (n = 9)
Мембранозный ГН	—	5
Мезангиопролиферативный ГН	2	2
Фокально-сегментарный гломерулосклероз	6	—
Тубулоинтерстициальный нефрит	3	2

форма рака легкого, относящаяся к наиболее агрессивной форме, часто вызывающей паранеопластические реакции. Динамическое наблюдение в течение года после операции удалось провести лишь у 1 больного: наблюдалось постепенное снижение уровня эритроцитурии вплоть до полного ее исчезновения.

Проведенный анализ паранеопластических реакций у больных раком легкого и кишечника показал, что среди наиболее распространенных клинических проявлений паранеоплазий по частоте выявления эритроцитурия и нефротический синдром занимают второе и третье место вслед за наиболее традиционным паранеопластическим проявлением – суставным синдромом.

Малоизвестно о развитии при солидных опухолях тубулоинтерстициальных нарушений. Лишь в немногочисленных публикациях, касающихся бронхогенного рака и опухолей ЖКТ, имеются указания на возникновение метаболического алкалоза, синдрома Фанкони взрослых, радиационного нефрита с развитием интерстициального фиброза [5, 6].

В проведенном нами исследовании 143 больных раком легкого и раком кишечника клинические признаки тубулоинтерстициального нефрита со снижением относительной плотности мочи, нарушением ацидификации и другими канальцевыми дисфункциями, выявлены соответственно у 22% и 12% больных. При этом клинические проявления тубулоинтерстициального нефрита коррелировали с увеличением экскреции с мочой N-ацетил-b-D-гликозаминидазы (НАГ), которая является чувствительным маркером повреждения канальцев почек независимо от его причин.

Морфологическое исследование ткани почек было проведено 20 больным (11 раком легкого и 9 – ЖКТ) (табл. 1). Среди больных раком легкого наиболее частым морфологическим вариантом (у 6 из 11) был фокально-сегментарный гломерулосклероз, причем у всех этих больных клинически выявлялась выраженная эритроцитурия, в том числе изолированная.

У большинства (5 из 9) больных раком кишечника выявлена типичная картина мембранозного гломерулонефрита с субэпителиальной фиксацией иммунных комплексов, сочетающаяся с клиническими признаками нефротического синдрома.

Менее частым морфологическим вариантом (у 2 больных в каждой группе) в нашем наблюдении были изменения по типу мезангиопролиферативного гломерулонефрита.

У 5 больных (3 раком легкого и 2 – кишечника) с клиническими проявлениями тубулоинтерстициального нефрита (ТИН) при биопсии почки выявлены морфологические признаки этого варианта – повреждение мембраны проксимальных канальцев, расширение их просвета, десквамация щеточной каймы апикальной части канальцев, гиалиново-капельная дистрофия. Ни у одного больного в этом наблюдении с клинической и морфологической картиной ТИН не выявлено значительной гиперурикемии или гиперурикозурии, с которыми связывают ТИН при солидных опухолях. Это дает основание предполагать роль в развитии повреждения тубулоинтерстиция у этой группы больных иных механизмов, в частности повреждающего действия избыточно выделяемых с мочой продуктов ПОЛ на

клеточные тубулярные мембраны.

Таким образом, солидные злокачественные опухоли, особенно так называемые «терапевтические» опухоли легких и кишечника, являются реальной причиной развития поражения почек, которую необходимо учитывать в дифференциальном диагнозе вторичных нефропатий – гломерулонефрита и амилоидоза. Раннее распознавание паранеопластической природы нефропатии может способствовать выявлению («открытию») опухолей этих локализаций и проведению своевременного хирургического или медикаментозного лечения. С другой стороны, одно только радикальное удаление опухоли без применения иммуносупрессивных средств, как было отмечено и в нашем наблюдении, способно вызвать ремиссию НС и/или гематурии в течение года. Однако некоторые авторы считают оправданным применение глюкокортикостероидов после операции для достижения как клинического, так и морфологического улучшения.

Литература

1. Виноградова О.М., Тареев Е.М., Соловьева А.П. Лихорадочные маски злокачественных опухолей. Тер. арх. 1985; 6.
2. Гусева Н.Г. Ревматические болезни и опухоли. Паранеопластический синдром. Нов. мед. журн. 1998; 3–4: 8–10.
3. Мухин Н.А., Полянцева Л.Р., Хасабов Н.Н. Паранеопластические реакции при злокачественных опухолях паренхимы почек. Урол. и нефрол. 1978; 4: 65–68.
4. Мухин Н.А., Хасабов Н.Н. Паранеопластические нефропатии. Нефрология. Руководство для врачей под ред. И.Е. Тареевой. М.: Медицина, 2000.
5. Мухин Н.А., Хасабов Н.Н., Дзгоева Ф.У. Паранеопластический амилоидоз. Тер. архив. 1986; 4: 95–98.
6. Мухин Н.А., Хасабов Н.Н., Невраева О.Г. Паранеопластическое повреждение почек. Тер. арх. 1986; 58 (8): 111–5.
7. Тареев Е.М., Виноградова О.М., Соловьева А.П. Паранеопластические проявления при бронхогенных карциномах. Тер. архив, 1985; 6.
8. Трахтенберг А.Х. Рак легкого. М.: Медицина, 1987; 303.
9. Aslam N., Nseir N.L., Viverett J.F. et al. Nephrotic syndrome in chronic lymphocytic leukemia: a paraneoplastic syndrome? Clin Nephrol. 2000 Dec; 54 (6): 492–7.
10. Biava C.G., Gonwa T.A., Naughton J.L., Hopper J.Jr. Crescentic glomerulonephritis associated with non-renal malignancies. Am. J. Nephrol. 1984; Vol. 4: 208–214.
11. Eagen J.W., Lewis E.J. Glomerulopathies of neoplasia. Kidney Int. 1977; Vol. 11: 297–306.
12. Edgar J.D.M., Rooney D.P., McNamee P., McNeil T.A. An association between ANCA positive renal disease and malignancy. Clin. Nephrol. 1993; Vol. 40: 22–25.
13. Haskell L.P., Fusco M.J., Wadler S. et al. Crescentic glomerulonephritis associated with prostatic carcinoma: evidence of immune mediated glomerular injury. Am. J. Med. 1990; Vol. 88: 189–192.
14. Kyle R.A., Gertz M.A. Primary systemic amyloidosis: clinical and laboratory features in 474 cases. Semin. Hematol. 1995; Vol. 32: 45–59.

15. Lee J.C., Yamauchi H., Hopper J.Jr. The association of cancer and the nephrotic syndrome. *Ann. In Intern. Med.* 1966; Vol. 64: 41–51.
16. Magyarlaki T., Kiss B., Buzogany I. et al. Renal cell carcinoma and paraneoplastic IgA nephropathy. *Nephron* 1999 Jun; 82 (2): 127–30.
17. Mignon F., Beaufrils H., Morel-Maroger L. et al. Glomerulopathies au cours des affections malignes in *Seminaires d'uro-nephrologie Pitie-Salpetriere*. Paris, Masson. 1982; 171–193.
18. Moulin B., Chantrrel F., Petitjean P., Ronco P.M. Chronic lymphoproliferative disorders and glomerular diseases: review of the literature and pathophysiologic considerations. *J. Nephrol.* 1995; Vol. 8: 20–26.
19. Moulin B., Deret S., Mariette X. et al. Nodular glomerulosclerosis with deposition of monoclonal immunoglobulin heavy chains lacking C_H1. *Am. Soc. Nephrol.* 1999; Vol. 10: 119–128.
20. Mustonen J., Pasternack A., Helin H. IgA mesangial nephropathy in neoplastic diseases. *Contrib Nephrol.* 1984; 40: 283–91.
21. Ozawa T., Pluss R., Lacher J. et al. Endogenous immune complex nephropathy associated with malignancy. Studies on the nature and immunopathogenic significance of glomerular bound antigen and antibody, isolation and characterization of tumor specific antigen and antibody and circulating immune complexes. *Q. J. Med.* 1975; Vol. 44: 523–541.
22. Pai P., Bone J.M., McDicken I., Bell G.M. Solid tumor and glomerulopathy. *Q. J. Med.* 1996; Vol. 89: 361–367.
23. Puolijoki H., Mustonen J., Pettersson E. et al. Proteinuria and haematuria are frequently present in patients with lung cancer. *Nephrol. Dial. Transplant.* 1989; Vol. 4: 947–950.
24. Ronco P.M. Paraneoplastic glomerulonephritis: New insight into an old entity. *Kidney International*, Vol. 56 (1999): 355–377.
25. Sawyer N., Wadsworth J., Wijnen M., Gabriel R. Prevalence, concentration and prognostic importance of proteinuria in patients with malignancies. *B.M.J.* 1988; Vol. 296: 296–298.
26. Usalan C., Emris D. Membranoproliferative glomerulonephritis associated with small cell lung carcinoma. *Intern. Urol. Nephrol.* 1998; Vol. 30; 2: 203–213.
27. Whitworth J.A., Morel-maroger L., Mignon F., Richet G. The significance of extracapillary proliferation. *Nephron.* 1976; Vol. 16: 1–16.
28. Zech P., Colon S., Pointet P.H. et al. The nephrotic syndrome in adults aged over 60: etiology, evolution and treatment of 70 cases. *Clin. Nephrol.* 1982; Vol. 17: 232–236.

Современные подходы к лечению волчаночного нефрита

Е.В. Захарова, Н.А. Михайлова

Московская городская клиническая больница имени С.П. Боткина, кафедра нефрологии и гемодиализа РМАПО

Modern approach to treatment of lupus nephritis

E.V. Zakharova, N.A. Mikhaylova

Ключевые слова: системная красная волчанка, патогенетические механизмы, клинические варианты, антифосфолипидный синдром, принципы лечения.

Системная красная волчанка (СКВ) представляет собой яркий пример аутоиммунного заболевания, характеризующегося выработкой широкого спектра аутоантител к компонентам клеточного ядра, цитоплазмы и мембран и развитием иммунокомплексного воспаления. Фундаментальным нарушением в иммунной системе у больных с СКВ в настоящее время представляется генетически обусловленный дефект апоптоза аутореактивных клонов Т- и В-клеток, следствием которого является В-клеточная гиперреактивность и антиген-специфическая Т-зависимая стимуляция синтеза аутоантител [2, 4]. В индукции заболевания, помимо генетических факторов, важную роль играет уровень половых гормонов [4, 40]. Отрицательное влияние эстрогенов подтверждается преимущественным развитием заболевания у женщин детородного возраста, высокой частотой дебюта и/или обострения заболевания после родов и аборт, а также низким уровнем тестостерона и повышенным – эстрадиола у мужчин с СКВ. Среди экзогенных факторов большое значение придается ультрафиолетовому облучению, провоцирующему появление антител к ДНК, бактериальным

липополисахаридам, различным группам вирусов, активирующим В-клетки, некоторым лекарственным препаратам [4, 17].

Потеря иммунной толерантности к собственным, в первую очередь, ядерным антигенам приводит к продукции множества антител, которые оказывают как прямое повреждающее действие, так и опосредованное – через формирование иммунных комплексов и активацию системы комплемента. Характерной особенностью заболевания является поражение сосудов, иммунокомплексное и тромботическое, последнее обусловлено наличием антител к кардиолипину и развитием антифосфолипидного синдрома (АФС) [2, 3]. Таким образом, генез системных повреждений рассматривается как смешанный – цитотоксический, иммунокомплексный и тромботический.

Прогрессирующее поражение жизненно важных органов – почек, центральной нервной системы (ЦНС), сердца, легких, системы крови – определяет тяжесть и прогноз заболевания. Поражаются также и другие органы: суставы, серозные оболочки, кожа. Клиниче-

Адрес для переписки: Москва, 2-й Боткинский проезд, д. 5