

Инфантильный нефротический синдром у ребенка с олигонефронией и дисгенезией гонад

**Л.С. Приходина¹, Е.Г. Агапов¹, В.В. Невструева¹, О.Ю. Турпитко¹,
Д.В. Зверев², М.М. Каабак³, В.В. Длин¹, М.С. Игнатова¹**

¹ ФГУ «МНИИ педиатрии и детской хирургии Росмедтехнологий»,

² Детский центр гравитационной хирургии крови и гемодиализа,

³ Российский научный центр хирургии РАМН, г. Москва

Infantile nephrotic syndrome in a child with oligonephronia and gonadal dysgenesis

**L.S. Prikhodina, E.G. Agapov, V.V. Nevstrueva, O.Yu. Turpitko, D.V. Zverev, M.M. Kaabak,
V.V. Dlin, M.S. Ignatova**

Ключевые слова: дети, инфантильный нефротический синдром, олигонефрония, дисгенезия гонад, диагностика, лечение.

Представлены результаты клинического наблюдения ребенка с инфантильным нефротическим синдромом при олигонефронии в сочетании с дисгенезией гонад, характеризующимся прогрессирующим течением с развитием терминальной хронической почечной недостаточности в дошкольном возрасте. Описана дифференциальная диагностика ряда состояний, протекающих с инфантильным нефротическим синдромом, анализируется патогенез олигонефронии, приводятся этапы наблюдения и терапии пациента в зависимости от состояния почечных функций.

The paper presents the results of a follow-up of a child with infantile nephrotic syndrome with oligonephronia and gonadal dysgenesis, which progressed to end stage renal disease at the preschool age. This paper describes the differential diagnosis of various conditions associated with infantile nephrotic syndrome, pathogenesis of oligonephronia, the stages of the follow-up and treatment according to the patient's renal function.

Олигомеганефрония (МКБ X: Q60.4) представляет собой врожденную паренхиматозную аномалию строения почек, гистологическими особенностями которой являются малое количество нефронов и выраженная гипертрофия гломерул и канальцев, клиническое течение характеризуется развитием хронической почечной недостаточности (ХПН) [1, 2, 10, 13]. Первое клиническое и морфологическое описание заболевания и введение термина «олигонефрония» было представлено французскими исследователями R. Habib в 1962 г. и G.H. Fetterman в 1969 г. [13, 15].

До настоящего времени частота олигонефронии точно не известна, так как нефробиопсия, необходимая для идентификации данной патологии, нередко выполняется уже на стадии ХПН, когда уже не представляется возможным установить истинную причину ее развития из-за тотального нефросклероза [20]. По данным различных международных регистров, все гипоплазии почек объединены в единую категорию и

представляют ведущую причину формирования ХПН у детей, составляя от 39,5% в Швеции до 58% в Италии и США [3]. Отмечается тенденция к превалированию лиц мужского пола среди пациентов с олигонефронией в соотношении мужчины/женщины = 3:1 [10].

Истинные механизмы, приводящие к неполноценному нефрогенезу в процессе эмбриогенеза мочевой системы, до настоящего времени полностью не известны. Выделительная система человека начинает развитие на 3-й неделе эмбрионального периода от примитивной системы агломерулярных канальцев, находящихся в пронефросе, продолжается через формирование простых гломерул мезонефроса в течение 5–12-й недель гестации, достигая наивысшей точки эволюционного развития гломерул в метанефросе, так называемой зрелой почке (рис. 1). После завершения нефрогенеза в каждой почке находится в среднем от 250 000 до 2 000 000 нефронов [10, 16]. Сформированное число нефронов остается относительно неизменным

Адрес для переписки: 125412, г. Москва, ул. Талдомская, д. 2. МНИИ педиатрии и детской хирургии Росмедтехнологий. Приходина Л.С. – к. м. н., ведущий научный сотрудник отдела наследственных и приобретенных болезней почек ФГУ

Телефон: (495) 483-36-53

E-mail: prikhodina@rambler.ru

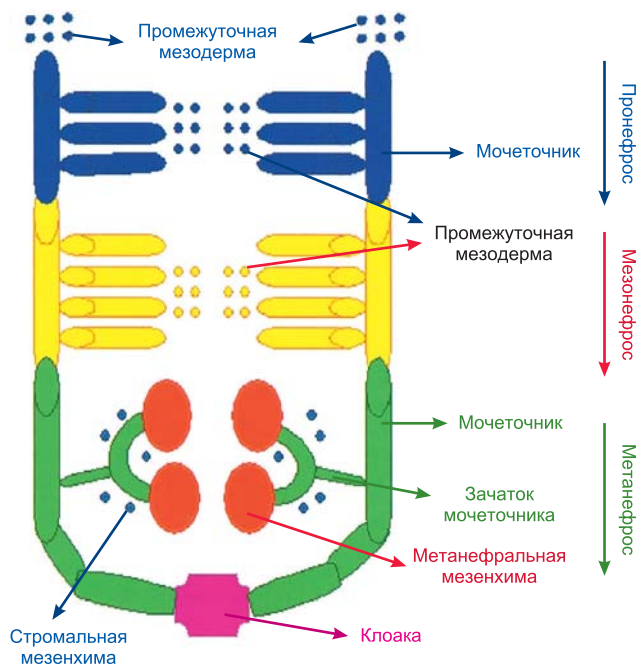


Рис. 1. Этапы нефрогенеза в процессе эмбриогенеза мочевой системы человека

после 36-й недели гестации, т. е. у человека не наблюдается постнатальный нефронеогенез [10, 29].

Экспериментальные исследования показали, что между 14-й и 20-й неделями эмбрионального периода происходит остановка развития мезенхимальной бластемы, вследствие чего формируется малое количество гломерул, характерное для олигомеганефрии [20]. В последние годы достижения молекулярной биологии в области эмбриологии обеспечили новый подход к пониманию механизмов нефрогенеза. Установлено, что процесс нефрогенеза контролируется и регулируется большим количеством разнообразных генов, цитокинов и факторов роста [4, 18, 23]. Активно продолжается идентификация генов – факторов транскрипции, ответственных за нормальное развитие урогенитального тракта: *PAX-2*, супрессор опухоли Вильмса (*WT1*), ядерный фактор гепатоцитов-1β (*HNF1β*) [6, 11, 21, 27]. На ранних стадиях почечного развития гены *PAX-2* и *WT1* в норме совместно экспрессируются в индуцированной мезенхиме и последовательно осуществляют перекрестный контроль [11]. Первоначально ген *PAX-2* модулирует транскрипционную активность гена *WT1*, а в последующих стадиях морфогенеза почек ген *WT1* отвечает за ослабление экспрессии гена *PAX-2*. Возникновение мутаций в этих генах приводит к развитию различных аномалий

органов мочевой системы, в том числе олигомеганефрии, и половых органов.

В ряде экспериментальных моделей были установлены факторы, предрасполагающие к развитию олигомеганефрии: внутриутробное воздействие нефротоксичных лекарственных средств (гентамицин, циклоспорин А), внутриутробный дефицит белков, витамина А, калия и кальция за счет низкокалорийного и низкобелкового питания матери, развитие плацентарной недостаточности, недоношенность [5, 10, 14, 17, 25].

Патогенетические механизмы прогрессирования олигомеганефрии до ХПН положены в основу теории гиперфилтрации, объясняющей механизмы прогрессирования заболеваний почек как врожденного, так и приобретенного генеза [7, 8]. В малом количестве гломерул происходит гиперфилтрация, приводящая к внутригломерулярной гипертензии с развитием компенсаторной гипертрофии гломерул и канальцев за счет индукции пролиферации мезангиоцитов и накопления мезангиального матрикса, что сопровождается увеличением протеинурии и формированием гломерулосклероза и интерстициального фиброза с развитием терминальной ХПН (рис. 2).

Большинство имеющихся в литературе случаев олигомеганефрии являются спорадическими. Описаны ассоциации олигомеганефрии с рядом генетических синдромов: колобома-почечный синдром (*OMIM 120330*) [28, 31], бронхо-ото-ренальный синдром (*OMIM 600257*) [32], акроренальный синдром (*OMIM 102520*) [12, 19], а также с хромосомной аномалией – синдромом делеции хромосомы 4p [22, 26].

Клинические проявления олигомеганефрии, как правило, отмечаются с раннего возраста в виде малого веса при рождении ребенка, нередко отмечаются рвота, дегидратация, плохая прибавка массы тела [19]. После 1-го года жизни у большинства больных выявляется протеинурия, степень выраженности которой постепенно увеличивается [1, 10, 20]. Между 1-м и 3-м годами жизни описано появление полиурии и поли-

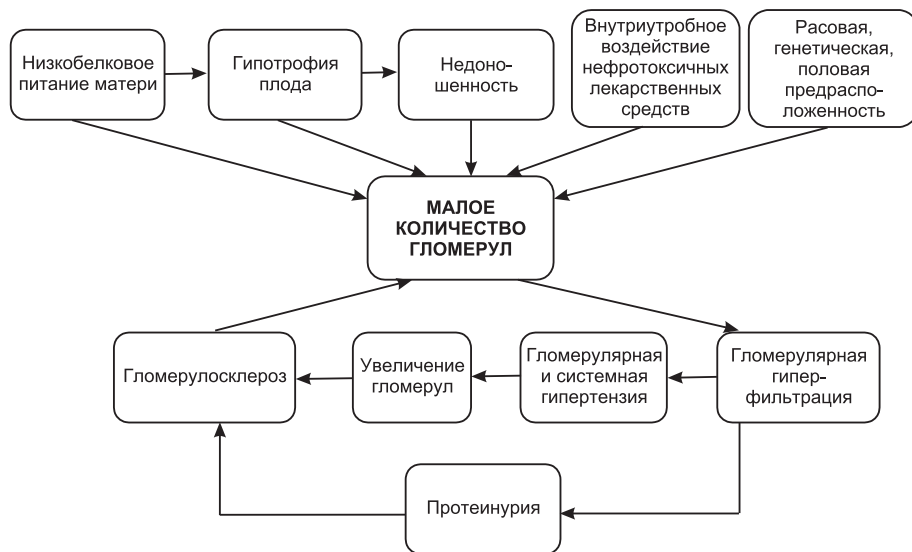

Рис. 2. Схема факторов, влияющих на нефрогенез, и этапы прогрессирования в соответствии с гипотезой гиперфилтрации (Schreuder M.F. et al., 2007, с изменениями [29])

дипсии. По мере прогрессирования заболевания отмечается артериальная гипертензия, возникают симптомы, отражающие прогрессирующее снижение функций почек (анемия, метаболический ацидоз, остеодистрофия) [30].

Диагностика олигомеганефронии основана исключительно на данных гистологического исследования почечной ткани. При ультразвуковом исследовании (УЗИ) почек могут определяться неспецифические признаки в виде уменьшения размеров, повышения экзогенности паренхимы, отсутствия кортико-медуллярной дифференциации на слои. При световой микроскопии почечной ткани наблюдается малое количество гломерул (20–25% от нормы), выраженная компенсаторная гипертрофия гломерул (250–400 мкм при норме 100–150 мкм) и канальцев (ширина в 15 раз выше возрастной нормы) [10, 13, 20]. При развитии ХПН отмечается выраженный интерстициальный фиброз и фокально-сегментарный гломерулосклероз [9, 24].

Приводим результаты собственного клинического наблюдения ребенка.

Даниил И., 6,5 лет. Мальчик от неродственного брака, из семьи с отягощенной наследственностью по ишемической болезни сердца и хроническому бронхиту. Ребенок от 2-й беременности, протекавшей с ОРВИ в 1-м триместре (1-я беременность у матери закончилась выкидышем), 1-х срочных физиологических родов. Мальчик родился с массой тела 3220 г, длиной 49 см, оценка по Апгар – 6/8 баллов. При рождении установлен 2-сторонний крипторхизм. Раннее физическое и психомоторное развитие ребенка соответствовало возрасту.

При обследовании ребенка в возрасте 10 месяцев по месту жительства впервые выявлена протеинурия до 3,6 г/л. В 14 месяцев мальчик был госпитализирован в местный стационар в связи с появлением распространенных отеков и выраженной протеинурии до 9,6 г/л. При обследовании выявлена гипопропротеинемия – 42,3 г/л, гиперхолестеринемия – 10,3 ммоль/л, умеренное ускорение СОЭ до 18 мм/ч. Концентрационная и фильтрационная функции почек были сохранены: максимальный удельный вес мочи – 1020, уровень креатинина крови – 33 мкмоль/л. При УЗИ размеры почек меньше возрастных, экзогенность коркового слоя паренхимы повышена с обеих сторон, кровоток сохранен. Мальчику была назначена терапия преднизолоном из расчета 2 мг/кг/24 ч, которую он получал непрерывно в течение 10 недель. В связи с сохраняющейся выраженной протеинурией ребенку был назначен лейкоран в дозе 2 мг/24 ч курсом 6 недель на фоне альтернирующего курса преднизолона из расчета 1 мг/кг/48 ч. После завершения курса лейкорана у мальчика отмечалась протеинурия до 3 г/л, родители самостоятельно отменили стероидную терапию.

В возрасте 2 лет 3 месяцев с диагнозом: стероид-резистентный нефротический синдром на фоне аплазии (?) яичек ребенок поступил в отделение наследственных и приобретенных болезней почек МНИИ педиатрии и детской хирургии для уточнения диагно-

за и проведения терапии. При поступлении состояние мальчика удовлетворительное. Физическое развитие ниже среднего, гармоничное (вес 11,5 кг (<10-го перцентиля), рост 79 см (<3-го перцентиля)). Отмечено большое количество стигм дисэмбриогенеза (короткая шея, гипертелоризм глаз и сосков, низкое расположение ушных раковин, западающая переносица и др.). Кожные покровы чистые, отеков нет. Тоны сердца отчетливые, ритмичные с частотой 100 ударов в минуту, артериальное давление 90/60 мм рт. ст. Живот при пальпации мягкий, безболезненный во всех отделах. Выявлен 2-сторонний крипторхизм. Диурез в норме.

При обследовании клинический и биохимический анализы крови без патологических изменений, отмечался компенсированный метаболический ацидоз. Протеинурия составляла 1–2 г/л, суточная потеря белка колебалась в пределах 0,7–2,9 г/24 ч. Выявлено снижение скорости клубочковой фильтрации (СКФ) по формуле Шварца до 59 мл/мин/1,73 м², гипостенурия (удельный вес мочи 1003–1005). При УЗИ размеры почек на нижней границе возрастной нормы, экзогенность паренхимы повышена с обеих сторон. При УЗИ мошонки и паховых каналов яички не визуализировались. Установлен сниженный уровень тестостерона в крови – 0,07 нмоль/л (норма 0,1–1,12 нмоль/л) при нормальном уровне фолликуло-стимулирующего, лютеинизирующего и тиреоидных гормонов. Мальчик был консультирован эндокринологом-андрологом, с целью ревизии паховых каналов была проведена лапароскопия, при которой обнаружены и удалены зачатки обоих яичек в виде уплотненных образований диаметром менее 1 см. У ребенка диагностирована дисгенезия гонад. Учитывая выявленную аномалию развития половых органов, пациенту проведено кариотипирование, при котором установлен кариотип (46,XY). При вирусологическом исследовании в крови, моче и соскобе со слизистой щек пациента обнаружена ДНК цитомегаловируса. Не выявлены Эпштейна–Барра и герпес-вирусы в крови и моче. Маркеры гепатитов В и С, ВИЧ, реакция Вассермана отрицательны. По данным Эхо-КГ пороков сердца не обнаружено, имела место диагональная трабекула в левом желудочке. При рентгенографии кистей мальчика установлено умеренное отставание костного возраста. При офтальмоскопии, рентгенографии и ЯМРТ черепа патологических изменений не обнаружено.

Таким образом, у ребенка с задержкой физического развития и дисгенезией гонад имел место инфантильный нефротический синдром, сопровождаемый комбинированным снижением функций почек (концентрационной и гломерулярной фильтрации).

При гистологическом исследовании нефробиоптата пациента установлена олигонефрония. При световой микроскопии было обнаружено только 3 гломерулы обычного диаметра, расположенных на большом расстоянии друг от друга (рис. 3).

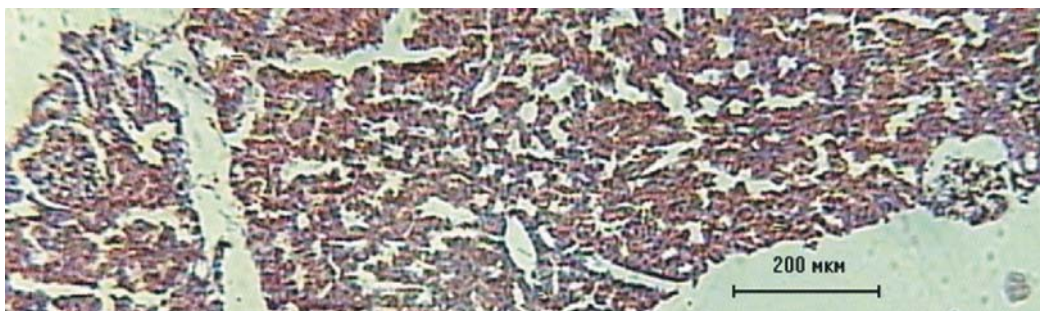
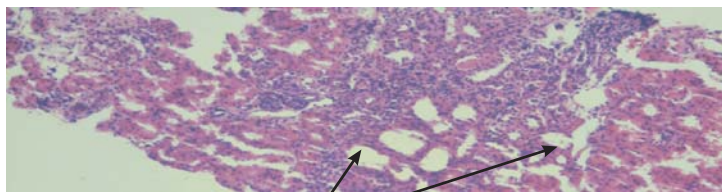


Рис. 3. Световая микроскопия нефробиоптата Даниила И. (модиф. окраска по Маллори, $\times 100$)



Очаговая лимфогистиоцитарная инфильтрация

Рис. 4. Световая микроскопия нефробиоптата Даниила И. (гематоксилин-эозин, x100)

Отмечена выраженная гипертрофия большинства канальцев со значительным увеличением их в диаметре. Наблюдалась очаговая лимфогистиоцитарная инфильтрация, очаговый склероз интерстиция (рис. 4). Артерии и артериолы не изменены. При иммунофлюоресценции с IgM, IgG, IgA, C₃ специфического свечения не выявлено. При электронно-микроскопическом исследовании установлена незавершенность окончательной дифференцировки базальных мембран гломерул и канальцев. Малые ножки подоцитов сглажены практически на всем протяжении капиллярных петель. Отмечались выраженные изменения в структуре канальцевого нефротелия вирусного происхождения. Депозитов иммунного типа не выявлено.

В основу проводимого нами дифференциального диагноза был поставлен инфантильный нефротический синдром. У мальчика был исключен *вторичный инфантильный нефротический синдром на фоне ряда врожденных инфекций* (цитомегаловирус, токсоплазмоз, сифилис, туберкулез, ВИЧ, гепатит В) в связи с отсутствием характерных клинико-лабораторных проявлений и серологических маркеров этих заболеваний.

На основании проведенного гистологического исследования почечной ткани у ребенка была исключена *истинная почечная гипоплазия*, для которой характерны уменьшенные размеры почек с рождения и нормальное количество функционирующих нефронов. У мальчика отсутствовали признаки *почечной дисплазии*, не выявлено ни фетальных гломерул, ни элементов хряща или мезенхимы в почечной ткани. *Гипопластическая дисплазия* также была исключена у пациента на основании отсутствия гроздевидно расположенных гломерул с атрофичными сосудистыми петлями и утолщенной капсулой, не выявлено примитивных канальцев. *Инфантильный нефротический синдром, обусловленный гломерулонефритом*, был отвергнут у больного в связи с отсутствием характерных гистологических признаков поражения гломерул при морфобиоптическом исследовании почечной ткани.

Учитывая возможные ассоциации инфантильного нефротического синдрома с генетической патологией, у мальчика был исключен ряд *наследственных синдромов*. У пациента не отмечалось признаков гермафродитизма, диффузного мезангиального склероза или фокально-сегментарного гломерулосклероза в почечной ткани, что позволило исключить *синдром Дениса-Драша (OMIM 194080)* и *Фрайзера (OMIM 136680)*. В связи с отсутствием у ребенка проявлений синдрома Фанкони в виде аминокацидурии, глюкозурии, фосфатурии, а также поражения центральной нервной системы и глаз был отвергнут *синдром Лоу (OMIM 300535)*. У больного был исключен *синдром Галловей-Мовата (OMIM 251300)*, так как отсутствовали аномалии развития головного мозга, врожденная микроцефалия, не отмечалось задержки психомоторного развития.

Учитывая, что у мальчика имела место ассоциация олигонефронии с дисгенезией гонад, нами был проведен поиск ве-

роятных наследственных синдромов с указанной комбинированной аномалией строения почек и половых органов в базе OMIM. Было выявлено 16 синдромов, при которых описаны гипоплазия почек и дисгенезия гонад, но все они были исключены у ребенка в связи с отсутствием других характерных проявлений.

Таким образом, на основании проведенного клинико-лабораторного и морфологического обследования ребенку был поставлен диагноз *«олигонефрония, инфантильный нефротический синдром, ХБП 3-й ст. Дисгенезия гонад. Задержка физического развития. Персистирующая цитомегаловирусная инфекция»*.

С нефропротективной целью ребенку был назначен ингибитор АПФ – энап в дозе 0,1 мг/кг/24 часа, проводилась коррекция метаболического ацидоза, противовирусная терапия.

При дальнейшем наблюдении за пациентом сохранялась выраженная протеинурия до 6,5 г/л при нормальном уровне общего белка в крови и отсутствии отеков. Отмечалась тенденция к увеличению уровня креатинина в крови до 91 мкмоль/л. В возрасте 4 лет впервые выявлена гипохромная анемия легкой степени (гемоглобин 99 г/л, эритроциты $3,73 \times 10^{12}$), которая корригировалась п/к введением рекомбинационного препарата железа *per os*.

В возрасте 5 лет ребенок поступил в отделение наследственных и приобретенных болезней почек МНИИ педиатрии и детской хирургии в тяжелом состоянии, отмечались выраженные распространенные отеки, анasarка, олигурия, артериальная гипертензия до 150/110 мм рт. ст. При обследовании установлено значительное увеличение уровня креатинина в крови до 784 мкмоль/л, что соответствовало СКФ 5 мл/мин/1,73 м². Отмечалась гипохромная, гипорегенераторная анемия тяжелой степени (гемоглобин 74 г/л, эритроциты $2,77 \times 10^{12}$), декомпенсированный метаболический ацидоз (рН 7,25, ВЕ – 13,1 ммоль/л), гиперкалиемия 6,6 ммоль/л, гиперфосфатемия, гипопропротеинемия 36 г/л. Протеинурия составляла 6,6 г/л. При УЗИ выявлен асцит, свободная жидкость в малом тазу, почки резко уменьшены в размерах, экзогенность паренхимы почек выше печеночной. При Эхо-КГ отмечались явления гидроперикарда, умеренная дилатация левого желудочка без нарушения сократительной способности миокарда.

В связи с развитием у ребенка терминальной стадии ХПН, сопровождаемой олигурией, неконтролируемой артериальной гипертензией, выраженными электролитными и метаболическими нарушениями, мальчик был переведен в Центр гравитационной хирургии крови и гемодиализа для проведения заместительной почечной терапии программным гемодиализом. На фоне проводимого гемодиализа в сочетании с гемофильтрацией состояние ребенка улучшилось, восстановился диурез, купирован отечный синдром, уровень креатинина крови снизился до 485 мкмоль/л, нормализовался уровень общего белка в крови. Артериальная гипертензия контролировалась при использовании комбинированной гипотензивной терапии норадреналином и ренитеком.

После 6-месячного курса заместительной почечной терапии гемодиализом в возрасте 5,5 лет в отделении трансплантации почки РНЦХ РАМН мальчику была выполнена родственная трансплантация почки от матери, которая была несовместима по 2 антигенам: А28 и В13. В дооперационном периоде осуществлялась профилактическая противовирусная терапия цитомегаловирусной инфекции с использованием ганцикловира. Индукция иммуносупрессии проводилась генно-инженерными гуманизированными IgG моноклональ-

ными антителами – антагонистами рецепторов к CD25 (кэмпас за 19 дней перед трансплантацией почки) и к интерлейкину-2 (зенапакс). После трансплантации пациенту была назначена 3-компонентная иммуносупрессивная терапия стероидами, циклоспорином А и микрофенолатом мофетила. Преднизолон был отменен на 15-е сутки после трансплантации почки с целью избежать усугубления дальнейшей выраженной задержки роста под влиянием стероидов. В связи с лейкопенией, обусловленной введением кэмпаса, на 17-е сутки после трансплантации был отменен микрофенолата мофетил. После разрешения лейкопении через 6 месяцев после трансплантации почки микрофенолата мофетил был назначен вновь, доза циклоспорина А была снижена до 1,5 мг/кг/24 ч. Режим минимизации иммуносупрессии с использованием циклоспорина А у ребенка обусловлен персистенцией цитомегаловирусной инфекции. Проводилась комбинированная гипотензивная терапия с использованием кардиоселективного бета₁-адреноблокатора – атенолола, блокатора кальциевых каналов – амлодипина и периферического вазодилатора – кардикета.

При обследовании мальчика через 15 месяцев после трансплантации почки в возрасте 6 лет 10 месяцев сохранялась удовлетворительная функция трансплантата (креатинин крови 45 мкмоль/л). Рост ребенка увеличился на 5 см. АД 90/60 мм рт. ст. на фоне гипотензивной терапии блокатором кальциевых каналов – адалатом в дозе 10 мг/24 ч. Мочевого синдрома нет. Продолжает прием циклоспорина А в дозе 25 мг/24 ч при регулярном мониторинге функционального состояния трансплантата. На протяжении последних 6 месяцев признаков реактивации цитомегаловирусной инфекции нет (ДНК вируса в крови ребенка не выявлена).

Необходимо выделить ряд факторов, способных влиять на состояние почечного трансплантата и соответственно на прогноз пациента. Среди благоприятных факторов отмечают: недлительная продолжительность гемодиализа (менее 6 месяцев) без сопутствующих осложнений, родственная трансплантация почки с развитием немедленной функции трансплантата в раннем послеоперационном периоде, а также минимизированный режим иммуносупрессии, позволяющий избежать ряда токсических осложнений терапии. Среди неблагоприятных факторов у больного имеется персистирующая цитомегаловирусная инфекция, резко увеличивающая риск отторжения трансплантата. Кроме того, наличие дисгенезии гонад у ребенка является негативным фактором социальной адаптации в будущем и требует проведения заместительной гормональной терапии.

Таким образом, представлено наблюдение за ребенком с инфантильным нефротическим синдромом при олиgoneфронии с дисгенезией гонад. Ранняя диагностика причин развития инфантильного нефротического синдрома позволит избежать необоснованного назначения иммуносупрессивной терапии. Развитие инфантильного нефротического синдрома является абсолютным показанием к проведению нефробиопсии до применения стероидной и иммуносупрессивной терапии. Целесообразно проведение молекулярно-генетического исследования у детей с инфантильным нефротическим синдромом с целью идентификации возможных мутаций

в генах, участвующих в формировании органов мочевой и половой систем.

Литература

1. Вельтищев Ю.Е., Бочкова Н.П. Наследственная патология человека. М., 1992; 2: 25–28.
2. Игнатова М.С., Вельтищев Ю.Е. Нефропатии при врожденных и наследственных нарушениях развития почечной ткани. В кн.: Детская нефрология. Л.: Медицина, 1989: 34–38.
3. Ardissino G. Epidemiology of chronic renal failure. In: ESPN-handbook. 2002: 369–372.
4. Barasb J., Yani J., Oiao J. et al. Tissue inhibitor of metalloproteinase-2 stimulates mesenchymal growth and regulates epithelial branching during morphogenesis of the rat metanephros. J Clin Invest 1999; 103: 1299–1307.
5. Bassan H., Trejo LL., Kariv N. et al. Experimental intrauterine growth retardation alters renal development. Pediatr Nephrol 2000; 15: 192–195.
6. Bobn S., Thomas H., Turan G. et al. Distinct molecular and morphogenetic properties of mutations in the human HNF1 β gene that lead to defective kidney development. J Am Soc Nephrol 2003; 14 (8): 2033–2041.
7. Brenner B.M., Chertow C.M. Congenital oligomeganephronia and the etiology of adult hypertension and progressive renal injury. Am J Kidney Dis 1994; 23: 171–175.
8. Brenner B.M., Lawler E.V., Mackenzie H.S. The hyperfiltration theory: a paradigm shift in nephrology. Kidney Int 1996; 49: 1774–1777.
9. Broeyer M., Soto B., Gagnadoux M.F. et al. Oligomeganephronic renal hypoplasia. Advances in Nephrology, St Louis Mosby Year Book, Inc 1997; 26: 47.
10. Drukker A. Oligonephropathy: From a Rare Disorder to a Possible Health Problem in the Adult. IMAJ 2002; 4: 191–195.
11. Eccles R.M., He S., Legge M. et al. PAX genes in development and disease: the role of PAX2 in urogenital tract development. Int J Dev Biol 2002; 46: 535–544.
12. Elfenbein I.B., Baluarte H.J., Gruskin A.B. Renal hypoplasia with oligomeganephronia. Arch Pathol 1974; 97: 143.
13. Fettermann G.H., Habib R. Congenital bilateral oligonephronic renal hypoplasia with hypertrophy of nephrons [oligomeganephronie]. Studies by microdissections. Am J Clin Pathol 1969; 52: 1999.
14. Gilbert T., Lelievre-Pegorier M., Merlet-Benichou C. Long-term effects of mild oligomeganephronia induced in utero by gentamicin in the rat. Pediatr Res 1991; 30: 450.
15. Habib R., Courtecuisse V., Mathieu H. Un type anatomo-clinique particulier d'insuffisance renale chronique de l'enfant: l'hypoplasie oligonephronique congenitale bilaterale. J Urol Nephrol 1962; 68: 139–143.
16. Hughson M.D., Farris A.B., Douglas-Denton R. et al. Glomerular number and size in autopsy kidneys: the relationship to birth weight. Kidney Int 2003; 63: 2113–2120.
17. Leroy B., Josset P., Morgan G. et al. Intrauterine growth retardation (IUGR) and nephron deficit: Preliminary study in man. Pediatr Nephrol 1992; 6: 3.
18. Mab S.P., Saueressig H., Goulding M. et al. Kidney development in cadherin-6 mutants-delayed mesenchyme-to-epithelial conversion and loss of nephrons. Dev Biol 2000; 223: 38–53.
19. Miltenyi M., Czeizel A.E., Balogh L., Detre Z. Autosomal recessive acrorenal syndrome. Am J Med Genet 1992; 43: 789.
20. Niaudet P. Oligomeganephronia. Orphanet encyclopedia, May 2004. <http://www.orpha.net/data/patho/GB/uk-ologo.pdf>.
21. Nishimoto K., Iijima K., Sbirakawa T. et al. PAX2 gene mutation in a family with isolated renal hypoplasia. J Am Soc Nephrol 2001; 12: 1769–1772.
22. Park S.H., Chi J.G. Oligomeganephronia associated with 4p deletion type chromosomal anomaly. Pediatr Pathol 1993; 13: 731.
23. Pohl M., Sakurai H., Bush K.T., Nigam S.K. Matrix metalloproteinases and their inhibitors regulate *in vitro* ureteric bud branching morphogenesis. Am J Physiol 2000; 279: F891–900.
24. Rennke H.G., Klein P.S. Pathogenesis and significance of non-primary focal and segmental glomerulosclerosis. Am J Kidney Dis 1989; 13: 443.
25. Rostand S.G. Oligomeganephronia, primary hypertension and renal disease: «is the child father to the man?» Nephrol Dial Transplant 2003; 18: 1434–1438.

26. *Sakallioğlu O., Gök F.* Oligomeganephronia in Wolf-Hirschhorn syndrome. *Indian Pediatrics* 2006; 43: 923–924.

27. *Salomon R., Tellier AL., Attie-Bitach T.* et al. *PAX2* mutations in oligomeganephronia. *Kidney Int* 2001; 457–462.

28. *Sanyanusin P., Schinmenti LA., McNoe LA.* et al. Mutation of the *PAX2* gene in a family with optic nerve colobomas, renal anomalies and vesicoureteral reflux. *Nat Genet* 1995; 9: 358–364.

29. *Schreuder M.F., Nauta J.* Prenatal programming of nephron number and blood pressure. *Kidney Int* 2007; 265–268.

30. *Taal M.W., Luyckx V.A., Brenner B.M.* Adaptation to nephron loss. In: Brenner B.M., ed. Saunders, Philadelphia, USA. *The kidney* 2004; 2: 1955–1997.

31. *Tellier AL., Amiel J., Salomon R.* et al. *PAX2* expression during early human development and its mutations in renal hypoplasia with or without coloboma. *Am J Hum Genet* 1998; 63: A7.

32. *Widdershoven J., Monneis L., Assmann K.* et al. Renal disorders in the branchio-oto-renal syndrome. *Helv Paediatr Acta* 1983; 38: 513.