

Неамилоидная форма отложения моноклональных иммуноглобулинов в почках (Обзор литературы)

О.А. Воробьева¹, Н.М. Хмельницкая¹, С. Наст², А. Коэн²

**¹ Кафедра патологической анатомии с курсом цитологии,
Санкт-Петербургская медицинская академия последипломного образования,
г. Санкт-Петербург, Россия;**

**² Отдел патологии и лабораторной медицины, Медицинский центр Cedars-Sinai,
г. Лос-Анджелес, США**

Non-amyloid form of monoclonal immunoglobulin deposition disease

Review

O.A. Vorobyeva, N.M. Khmel'nitskaya, S.C. Nast, A.H. Cohen

Ключевые слова: моноклональный иммуноглобулин, морфология, почки.

Моноклональные иммуноглобулины, а именно их компоненты в виде легких или тяжелых цепей, являются продуктом функционирования клона плазматических клеток и медиаторами специфических тканевых изменений, наблюдаемых при плазмоцитарных дискразиях. Патогенный эффект может реализовываться несколькими путями: увеличением концентрации молекул моноклонального иммуноглобулина, изменением их физико-химических свойств или же сочетанием этих факторов одновременно. Термином «плазмоцитарная дискразия» принято обозначать любое нарушение функции плазматических клеток, сопровождающееся, как правило, продукцией аномальных по количеству и качеству иммуноглобулинов или их компонентов [3, 7]. Для такого патологического белка – моноклонального иммуноглобулина – применяется термин «парапротеин». Поражение ткани почки при плазмоцитарных дискразиях имеет несколько форм: амилоидная и неамилоидная формы отложения моноклональных иммуноглобулинов и нефропатия Бенс-Джонса.

Амилоидная форма отложения моноклональных иммуноглобулинов – это «первичный» амилоидоз, или AL-амилоидоз. Неамилоидная форма отложения моноклональных иммуноглобулинов обозначается общепринятой аббревиатурой MIDD (monoclonal immunoglobulin deposition disease). Известно, что перечисленные выше три варианта поражения ткани почки при плазмоцитарных дискразиях могут развиваться как изолированно, так и в различных сочетаниях (рис.) [5, 11, 21]. По-видимому, именно физико-химические свойства цепей иммуноглобулинов определяют форму поражения почек [3, 7]. При нефропатии Бенс-Джонса легкие цепи становятся нерастворимы-

ми в просвете канальцев, формируя плотные цилиндры. Эта форма является результатом сочетания функциональной нагрузки плазматических клеток и измененных физико-химических свойств патологической цепи иммуноглобулина и требует одновременно большого количества парапротеина и его тенденции к агрегации при определенных показателях концентрации и pH в нефроне человека. Следует особо отметить, что свойство формировать агрегаты, вероятнее всего, не зависит от состава парапротеина – он может быть представлен одной из легких цепей, одной из тяжелых цепей, а также сочетанием легкой и тяжелой цепей иммуноглобулинов [11, 21, 22, 27].

AL-амилоидоз на световом уровне характеризуется депонированием во внеклеточном матриксе и базальных мембранах ткани почки конго-позитивного – гомогенного материала, обладающего свойством двойного лучепреломления в поляризованном свете. На ультраструктурном уровне этот парапротеин имеет особую фибриллярную структуру. В подавляющем большинстве таких наблюдений патологическим белковым компонентом является легкая цепь иммуноглобулинов lambda (λ). Тем не менее было установлено, что амилоид может быть также представлен тяжелой цепью иммуноглобулинов либо сочетанием легкой и тяжелой цепей [3–5, 24].

MIDD на световом уровне характеризуется депонированием в базальных мембранах и внеклеточном матриксе ткани почки гомогенного конго-негативного материала (парапротеина), имеющего мелкозернистую ультраструктуру. В составе парапротеина в этих наблюдениях преобладает легкая цепь иммуноглобулинов kappa (κ). Реже встречается сочетание легкой и тяжелой цепей иммуноглобулинов, еще реже – толь-

Телефон: (812) 442-17-50. Воробьева Ольга Алексеевна; (812) 275-19-24. Хмельницкая Наталья Михайловна;
1 (310) 423-66-58, (310) 423-58-81 (fax). Cynthia C. Nast (USA); 1 (310) 423-66-58, 1 (310) 423-58-81 (fax). Arthur H. Cohen (USA)
E-mail: slvorob@lopab.spbr.ru

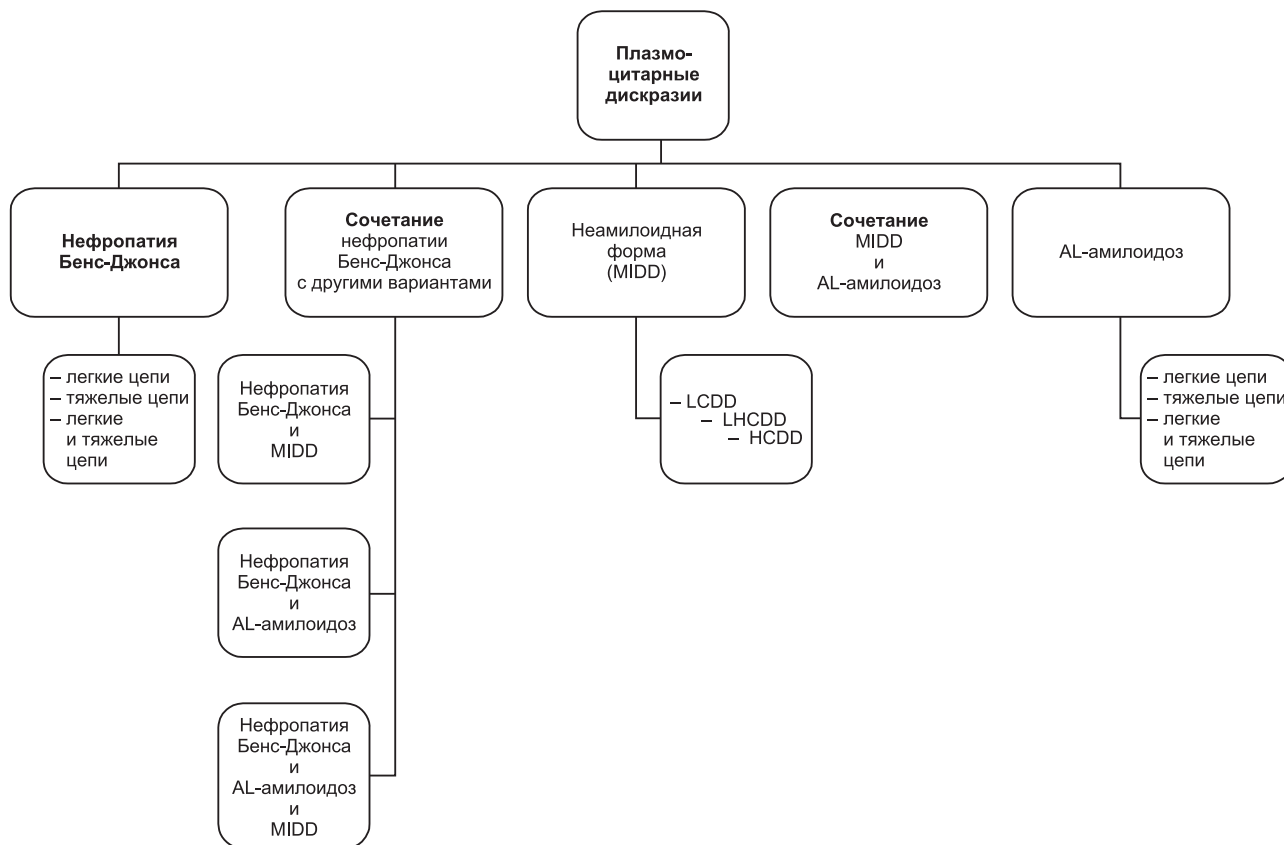


Рис. Варианты поражения почек при плазмоцитарных дискразиях

ко тяжелая цепь. В этой связи рассматривают следующие варианты MIDD: 1) отложение легких цепей (LCDD – light chain deposition disease); 2) отложение легких и тяжелых цепей (LHCCDD – light and heavy chain deposition disease) и 3) отложение тяжелых цепей (HCDD – heavy chain deposition disease) [4, 7, 9, 11, 27].

Легкие цепи иммуноглобулинов при MIDD представлены в составе депозитов парапротеина значительно чаще, чем тяжелые цепи либо сочетание легких и тяжелых цепей. Первоначальное представление о легких цепях иммуноглобулинов как о единственных участниках процесса было расширено в связи с признанием двух фактов. Во-первых, выработка некоторых тяжелых цепей с делецией доменов приводит к развитию амилоидоза с отложением тяжелых цепей или сочетанным отложением легкой и тяжелой цепей [4, 5, 21]. Во-вторых, было установлено, что состав конго-негативных (неамилоидных) тканевых депозитов может быть представлен легкой цепью иммуноглобулинов, сочетанием легкой и тяжелой цепей или только тяжелой цепью [4, 5, 11, 16, 21, 23, 24].

Из упомянутых выше вариантов MIDD-вариант LCDD существенно преобладает по количеству наблюдений, при этом легкая цепь карра откладывается в тканях в три-четыре раза чаще, чем легкая цепь lambda [2, 7, 16, 27, 28]. LCDD начали рассматривать как самостоятельную форму поражения почек в 1976 г. Позднее были описаны наблюдения двух других вариантов MIDD – LHCCDD и HCDD. Все три варианта имеют аналогичную морфологическую картину, патогенез и прогноз. При MIDD основной локализацией депозитов парапротеина в почках являются базальные мем-

браны канальцев и капилляров клубочков, в меньшей степени – мезангиальный матрикс, базальные мембраны гладкомышечных клеток стенок артерий и интерстиций [4, 7–12, 27, 29, 30].

AL-амилоидоз и MIDD, по-видимому, более зависят от особенностей структуры цепей иммуноглобулинов, нежели нефропатия Бенс-Джонса, наиболее характерная для множественной миеломы. Дело в том, что и AL-амилоидоз и MIDD могут развиваться как при наличии, так и при отсутствии множественной миеломы [4, 5, 14, 21, 24, 27].

На сегодняшний день диагностика MIDD возможна при полноценном морфологическом исследовании нефробиопсии. В некоторых случаях гистологические признаки MIDD могут быть выявлены уже при световом микроскопическом исследовании. Вместе с тем диагноз устанавливается только с помощью иммунофлюоресцентного исследования с использованием антител к легким цепям иммуноглобулинов карра и lambda, а также к тяжелым цепям иммуноглобулинов alpha (α), mu (μ), gamma (γ). Электронное микроскопическое исследование несет ценную информацию об ультраструктуре депозитов [7, 9, 11, 18–20]. Известно, что MIDD имеет общие черты с AL-амилоидозом, а именно: оба процесса сопровождаются внеклеточным отложением парапротеина, представленного аномальными легкими либо тяжелыми цепями иммуноглобулинов. Однако при MIDD депозиты парапротеина имеют мелкогранулярную ультраструктуру в отличие от их фибриллярной ультраструктуры при AL-амилоидозе. Видимо, поэтому тинкториальные гистохимические свойства депозитов при AL-

амилоидозе и MIDD принципиально отличаются [3–5, 7, 18–20, 23, 24, 31].

Попытки изучить патогенез MIDD на сегодняшний день сфокусированы на двух направлениях: на причинах отложения парапротеина в тканях и структуре этих депозитов. Некоторые исследования, в частности легких цепей, выявили структурные аномалии, частично объясняющие их тенденцию к депонированию в базальных мембранах. Молекулярные и конфигурационные нарушения в легких цепях, способствующие отложению их в базальных мембранах, до сих пор остаются неясными, несмотря на то, что многие признаки изучены – размер, гликозилирование, молекулярный вес и изоэлектрическая точка [4, 5, 21, 23, 24].

Представляется, что во всех случаях MIDD в крови должны присутствовать циркулирующие легкие или тяжелые цепи моноклональных иммуноглобулинов. Тем не менее их уровень в плазме крови может быть низким либо вообще не определяться. Среди возможных причин этого явления рассматриваются несколько: быстрое депонирование патологической цепи в тканях, низкий уровень ее синтеза либо, наоборот, быстрый процесс разрушения [4, 5, 11, 21, 23, 24]. В 30% наблюдений, где не удалось обнаружить парапротеин в плазме крови и моче, только биосинтетические исследования плазматических клеток костного мозга помогли подтвердить выработку парапротеина [3–5].

Общие клинические и морфологические признаки, распределение депозитов в тканях и предшественники парапротеина позволяют предположить, что AL-амилоидоз и MIDD имеют общий патогенез. При этом отсутствие организованной фибриллярной ультраструктуры и Р-компонента амилоида при MIDD означает, что структурные различия в похожих, но не идентичных белках приводят к различиям и в их третичной структуре [3–5, 23, 24]. Кроме того, факторы, препятствующие прохождению парапротеина через гломерулярный фильтрующий барьер, также могут предрасполагать к отложению его в тканях. В случаях, когда патологические легкие цепи имеют крупные размеры, чрезмерное гликозилирование приводит к формированию стабильных полимеров, не готовых пройти фильтрующий барьер. А в случаях, когда легкие цепи нормальных размеров, замена аминокислот в различных участках белковой молекулы образует гидрофобные домены, благоприятствующие агрегации легких цепей и их отложению в тканях [4, 5]. Связь между продукцией моноклонального иммуноглобулина и его тканевыми депозитами очевидна, но патогенетическая роль молекулярных аномалий в процессе формирования тканевых отложений остается неясной. Достоверно определено, что красугольным камнем в этом процессе является именно качество самих патологических цепей иммуноглобулинов, нежели какие-либо аномалии внеклеточного матрикса, способствующие их отложению [3–5, 7, 21, 23, 24].

MIDD – это системная патология, сопровождающаяся отложением аномальной цепи моноклонального иммуноглобулина в базальных мембранах с преимущественным поражением ткани почек. На втором месте по степени уязвимости находятся сердце и печень. По этой причине, как правило, доминирует клиничес-

кая картина, связанная с поражением почек. Протеинурия представлена в подавляющем большинстве наблюдений – неселективная, достигает уровня нефротического синдрома в 25–50% случаев. Легкие цепи в моче определяются, но составляют не более 15% белка в моче. Почечная недостаточность также наблюдается более чем у 80% пациентов, и характерным является быстрое снижение функции почек [4, 7, 8, 11, 12, 16, 17, 23, 26, 27, 29, 30].

Кардиологические проявления при MIDD были описаны более чем в 80% случаев. Поскольку многие пациенты находились в возрасте, относящем их к группе риска по другим формам сердечной патологии, то неясно, какую долю этих наблюдений достоверно можно отнести к кардиальной форме MIDD. Легкая дисфункция печени при MIDD встречается относительно часто. Как правило, она заключается в незначительном повышении активности трансаминаз. В то же время описаны несколько случаев с гепатомегалией, портальной гипертензией и печеночной недостаточностью при отсутствии других возможных причин для таких клинических проявлений, кроме MIDD [1, 3, 4, 11, 12, 17, 27].

Помимо поражения почек, сердца и печени зарегистрированы случаи с поражением кишечника, периферических нервов, легких, скелетных мышц, карпальных туннелей, суставов, слюнных желез, кожи. Такая системность поражения чрезвычайно сближает MIDD и AL-амилоидоз. В связи с этим считалось, что биопсия кожи может служить достаточным диагностическим методом для MIDD, предупреждающим необходимость биопсии внутренних органов. Но исследование большого количества пациентов показало низкую частоту выявления депозитов моноклональных иммуноглобулинов в коже. Именно поэтому морфологическое исследование кожного лоскута на сегодняшний день не рассматривается в качестве скрининговой диагностической процедуры [4, 5, 11, 27].

Множественная миелома является наиболее тяжелой и наиболее частой формой плазмоцитарной дискразии, лежащей в основе развития MIDD примерно в 60% случаев [4, 6–9, 11, 15, 22, 25, 27]. Поэтому MIDD является преимущественно болезнью людей пожилого возраста. Примерно у 40% пациентов множественная миелома не выявляется на момент биопсийного исследования почки – определяется либо нормальная картина костного мозга, либо легкий плазмцитоз в пределах принятого пограничного значения (до 10%). Кроме того, зачастую выявляется или низкий уровень моноклонального иммуноглобулина (парапротеина) в крови, или таковой вообще определить не удастся [3–5, 7, 11, 16]. На момент биопсийного исследования примерно у 30% пациентов парапротеин в плазме крови или моче не выявляется [4, 16].

Патологические изменения, обнаруживаемые на световом уровне при MIDD, не однотипны. Клубочки могут выглядеть интактными либо иметь какую-либо степень мезангиальных изменений. Чаще других встречается картина диффузной нодулярной гломерулосклероза, при которой определяется узловатый вид клубочков за счет неравномерного увеличения количества мезангиального матрикса с различной степенью его клеточности [4, 7, 8–13, 16, 28, 30]. Нодуляр-

ную гломерулопатию при MIDD следует дифференцировать с другими видами патологии клубочков со сходными светооптическими изменениями их структуры – диабетическим гломерулосклерозом, мембрано-пролиферативным гломерулонефритом (МПГН), амилоидозом, иммунотактоидным гломерулонефритом. Нодулярная гломерулопатия при MIDD нередко сопровождается формированием микроаневризм капилляров клубочков, что еще больше усиливает ее гистологическое сходство с поражением клубочков при сахарном диабете.

Конго-негативные, PAS-позитивные, фуксинофильные белковые отложения в базальных мембранах канальцев, соответствующие одной из легких либо тяжелых цепей иммуноглобулинов, являются частой находкой при световом микроскопическом исследовании, но степень выраженности и распространенности этого признака сильно варьирует. Депонирование парапротеина приводит к утолщению базальных мембран канальцев, что опять же усиливает сходство с изменениями при сахарном диабете. В свою очередь, отсутствие сморщивания базальной мембраны канальцев при наличии утолщения дает возможность провести дифференциальную диагностику с атрофией канальцев [7, 9, 11]. Специфических тубулоинтерстициальных изменений для MIDD на светооптическом уровне не существует, хотя и описаны интерстициальные депозиты, аналогичные таковым в базальной мембране канальцев. В базальных мембранах гладкомышечных клеток стенок артерий также определяются вышеописанные депозиты [4, 7, 9, 11, 13, 16, 27, 28].

Определенно и с уточнением состава депозитов парапротеина диагноз MIDD устанавливается на основании иммунофлюоресцентного исследования, позволяющего выявлять отложение патологических легких и/или тяжелых цепей моноклонального иммуноглобулина в базальных мембранах и других внеклеточных структурах ткани почки. Чаще всего, как уже было отмечено, парапротеин представлен легкой цепью карра. Легкая цепь lambda встречается в несколько раз реже. Сочетание легкой и тяжелой цепей по сравнению с изолированным отложением легкой цепи карра также отмечается существенно реже. Самым редким вариантом является депонирование тяжелой цепи иммуноглобулина [4, 7, 9, 11, 16]. Именно поэтому полноценное морфологическое исследование нефробиопсии требует, чтобы панель реагентов для иммунофлюоресцентного исследования включала антитела к обеим легким цепям иммуноглобулинов – карра и lambda. Выявляемая экспрессия патологической цепи моноклонального иммуноглобулина при MIDD непрерывная, или линейная, диффузная и интенсивная. Экспрессия парапротеина в базальных мембранах канальцев обычно более интенсивная, чем в гломерулярных базальных мембранах, мезангиальном матриксе и базальных мембранах гладкомышечных клеток [4, 7, 9, 11, 16]. Так называемые добавочные протеины, постоянно ассоциирующиеся с AL-амилоидозом, – P-компонент амилоида, аполипопротеин E, убиквитин – отсутствуют в неамилоидных депозитах при MIDD [3–5, 11, 23, 24]. Если антигенные свойства аномальной иммуноглобулино-

вой цепи сохранены и в диагностической панели для иммунофлюоресцентного исследования нефробиопсий используются антитела к легким и тяжелым цепям иммуноглобулинов, то морфологу, как правило, нет нужды проводить дифференциальную диагностику. Не существует других поражений внутренних органов, характеризующихся внеклеточным отложением легких и/или тяжелых цепей моноклональных иммуноглобулинов, за исключением MIDD как проявления плазмоцитарной дискразии. Напротив, если опираться только на результаты светового микроскопического исследования, то дифференциальный диагностический ряд окажется довольно длинным, поскольку на этом уровне проявления MIDD неспецифичны и вариабельны.

На ультраструктурном уровне при MIDD в ходе электронно-микроскопического исследования с разной степенью постоянства определяются мелкогранулярные электронно-плотные депозиты в базальных мембранах клубочков, канальцев, гладкомышечных клеток артерий, в мезангиальном матриксе и интерстиции [4, 11, 16, 18, 32]. В гломерулярной базальной мембране мелкогранулярный электронно-плотный материал локализуется преимущественно вдоль внутренней ее части, обращенной к эндотелиальной выстилке капилляров клубочка, тогда как при локализации в тубулярной базальной мембране – вдоль наружной ее части, обращенной к интерстицию [7, 11, 32]. Однако надо заметить, что такой мелкогранулярный электронно-плотный материал, соответствующий иммунофлюоресцентной экспрессии парапротеина, определяется при MIDD далеко не всегда [7, 9, 11, 20]. Мелкогранулярная ультраструктура депозитов парапротеина при всех трех вариантах MIDD – LCDD, LHCD и HCDD – идентична [4, 7, 9, 11, 16]. Кроме того, в клубочках часто выявляется такой неспецифический признак, как распластывание отростков висцеральных эпителиальных клеток (ножек подоцитов) различной степени распространения и выраженности [4, 7, 9, 11, 16, 20, 23, 24, 31].

Следует подчеркнуть, что во многих случаях при MIDD отсутствуют характерные светооптические и ультраструктурные изменения, поэтому наиболее информативным методом морфологического исследования является иммунофлюоресцентная микроскопия [4, 7, 9, 11]. Однако и этот метод не лишен минусов. Было выяснено, что первоначальная аномальная структура патологической цепи иммуноглобулина или же ее последующая трансформация уже на месте в тканях могут приводить к ложноотрицательному результату иммунофлюоресцентного исследования по причине измененного взаимодействия патологической цепи иммуноглобулина с антителом, а также по причине качества последнего. Этот феномен был обнаружен, в частности, для легких цепей карра и lambda [4, 21]. В этой связи для повышения диагностической достоверности иммунофлюоресцентного исследования рекомендуется использовать антитела от нескольких фирм-производителей [4, 7, 11].

Итак, определяющим для диагностики MIDD в почках является линейный характер экспрессии парапротеина при иммунофлюоресцентном исследовании, диффузное распределение депозитов в ткани почек и

их состав [4, 7, 9, 11, 16]. Применение иммунофлюоресцентного исследования с антителами к легким цепям иммуноглобулинов и электронно-микроскопического исследования на материале нефробиопсий для диагностики заболеваний почек обеспечивает достоверную диагностику MIDD. Она основывается на выявлении конго-негативных, гомогенных тканевых депозитов, реагирующих с антителами к единственной легкой или тяжелой цепи иммуноглобулинов и имеющих характерную мелкогранулярную ультраструктуру [4, 7, 9, 11, 20, 23, 24].

В некоторых случаях у одного пациента в различных участках одного органа или в разных органах выявляются как неамилоидные, так и амилоидные отложения парапротеина. Иногда два типа депозитов могут чередоваться в одном и том же месте. Смешанная форма отложений, возможно, более часта, чем представлялось до сих пор, из-за очень неравномерного распределения амилоидных депозитов и отсутствия достаточного количества адекватного по объему диагностического материала для более широкого изучения этой проблемы [3, 5, 11, 23, 24]. Состав парапротеина при AL-амилоидозе и MIDD отличается. В первом случае он в большинстве случаев представлен легкой цепью λ , тогда как легкая цепь доминирует во втором. Остается неясным, отражает ли одновременное развитие обеих форм депонирования парапротеина неодинаковость утилизации цепей иммуноглобулинов в различных органах и тканях или подобные наблюдения являются сочетанием двух самостоятельных заболеваний [3–5, 11, 21, 23, 24].

Считается, что прогноз при MIDD более вариабелен, чем однозначно неблагоприятный прогноз при AL-амилоидозе [5, 9, 11, 16, 17, 27]. Прогноз пациентов с MIDD определяется тяжестью плазмочитарной дискразии, лежащей в основе заболевания, и степенью почечной недостаточности на момент постановки диагноза. Для MIDD показатель пятилетней выживаемости пациентов в 1,5–2 раза лучше, чем «выживаемость» почки как органа. У целого ряда пациентов с MIDD множественная миелома не развивается в течение многих месяцев и даже многих лет [3–5, 7, 11, 16, 17, 27].

Необходимо отметить, что предпринятое лечение мелфаланом и преднизолоном с целью подавления продукции парапротеина пока не сопровождается достоверным позитивным влиянием на прогноз. Трансплантация почки у пациентов с MIDD рассматривается как наилучший вариант лечения. Тем не менее рецидив в трансплантате развивается более чем в половине случаев спустя 1–5 лет [4, 5, 16, 23, 24].

Ранняя диагностика и своевременно начатое лечение плазмочитарной дискразии могут существенно замедлить течение MIDD. Диагноз MIDD можно предположить у любого пациента при сочетании нефротического синдрома и гипогаммаглобулинемии, однако помня при этом, что такая же комбинация наблюдается и при AL-амилоидозе. Аналогично этому наличие кардиальных симптомов с ЭКГ-находками, свидетельствующими о диастолической дисфункции, в комбинации с выявлением моноклонального иммуноглобулина в крови и моче должно подводить к диагнозу MIDD [4, 5, 23, 24, 27]. Тем не менее клиническая диаг-

ностика существенно осложняется тем фактом, что электрофорез и иммуноэлектрофорез белков плазмы и мочи, как минимум, в 30% наблюдений не дают положительного результата при наличии достоверно верифицированного MIDD [3, 4, 16, 21]. С помощью наиболее чувствительных на сегодняшний день биосинтетических методов исследования плазмы и мочи было определено, что частота истинно отрицательных результатов у пациентов с подтвержденным MIDD в тканях составляет от 15 до 20%. Достоверный диагноз устанавливается только с помощью иммунофлюоресцентного исследования ткани пораженного органа с использованием антител к легким и тяжелым цепям иммуноглобулинов. По данным ряда авторов, у большинства пациентов по клинической картине диагноз не был даже заподозрен, а был установлен в результате использования стандартной панели антител для иммунофлюоресцентного морфологического исследования биопсий почек [4, 7, 9, 11, 16, 23, 24].

В настоящее время диагностика MIDD основана на полноценном морфологическом исследовании нефробиопсии. Попытки использовать для гистологического исследования более доступный материал во избежание инвазивных методов забора у пациентов с MIDD пока не дали удовлетворительного результата. Так, аспирация подкожной жировой клетчатки, биопсия слюнных желез, слизистой прямой кишки, желудка могут быть использованы для выявления, например, AL-амилоидоза. Однако при этом процент положительных результатов невелик, для того чтобы оправдать применение биопсийного исследования вышеперечисленных локализаций в качестве основного метода диагностики AL-амилоидоза. Еще менее убедительно оно выглядит для диагностики MIDD [3–5, 11, 16]. Морфологическое исследование биопсии костного мозга с иммунофенотипированием плазматических клеток с помощью специфических моноклональных антител к легким и тяжелым цепям иммуноглобулинов часто позволяет выявить AL-амилоидоз, однако при этом существуют только лишь отрывочные данные об обнаружении в этом материале конго-негативных депозитов в наблюдениях с MIDD. Важно подчеркнуть, что MIDD может развиваться в отсутствие открытой неопластической пролиферации плазмочитов в костном мозге [3–5, 11, 16].

Сегодня остается неясным, что играет ключевую роль в патогенезе заболевания – ультраструктура депозитов патологических цепей иммуноглобулинов, где важна первичная структура парапротеина, или количественные характеристики продуцируемых аномальных цепей. Кроме того, также может иметь определенное значение кинетика синтеза патологических цепей. На сегодняшний день нет возможности провести такое распознавание *in vivo*, но, по всей вероятности, именно в нем ключ к разгадке. Не разрешен спор о том, следует ли группировать вместе AL-амилоидоз и MIDD. Эти две формы отложения парапротеина, видимо, представляют собой разные аспекты одного патогенетического процесса, поэтому вполне уместно и логично рассматривать их как две формы патогенетически единого заболевания [3–5, 11, 21, 23, 24]. Современные представления также свидетельствуют в пользу единого процесса с нескольки-

ми клинико-морфологическими вариантами течения, среди которых MIDD пока является наименее изученной категорией как с точки зрения патогенеза, так и с точки зрения клинико-морфологической диагностики [4, 7, 11, 16, 23, 27].

Литература

1. Шейман Джеймс А. Патология почек. Пер. с англ. М.: Бином, 1997: 220.
2. Alpers C.E., Tu W.H., Hopper Jr., Biava C.G. Single light chain subclass (kappa chain) immunoglobulin deposition in glomerulonephritis. *Hum Pathol* 1985; 16 (3): 294–304.
3. Buxbaum J.N., Chuba J.V., Hellman G.C., Solomon A., Gallo G.R. Monoclonal immunoglobulin deposition disease: light chain and light and heavy chain deposition diseases and their relation to light chain amyloidosis. Clinical features, immunopathology, and molecular analysis. *Ann Intern Med* 1990; 112 (6): 455–464.
4. Buxbaum J.N., Gallo G.R. Nonamyloidotic monoclonal immunoglobulin deposition disease. Light-chain, heavy-chain, and light- and heavy-chain deposition disease. *Hematol Oncol Clin North Am* 1999; 13 (6): 1235–1248.
5. Buxbaum J.N. Mechanisms of disease: monoclonal immunoglobulin deposition. Amyloidosis, light chain deposition disease, and light and heavy chain deposition disease. *Hematol Oncol Clin North Am* 1992; 6 (2): 323–346.
6. Chow C.C., Mo K.L., Chan C.K., Lo H.K., Wong K.S., Chan J.C.W. Renal impairment in patients with multiple myeloma. *Hong Kong Med J* 2003; 9 (2): 78–82.
7. Coben A.H., Nast C.C. Kidney. Non-neoplastic conditions. In: Damjanov I., Linder J. (eds). *Anderson's Pathology*. 10th ed. St. Louis: Mosby, 1996: 2073–2137.
8. Confalonieri R., Barbiano di Belgiojoso G., Banfi G., Ferrario F., Bertani T., Pozzi C., Casanova S., Lupo A., De Ferrari G., Minetti L. Light chain nephropathy: histological and clinical aspects in 15 cases. *Nephrol Dial Transplant* 1988; 3 (2): 150–156.
9. D'Agati V.D., Jennette J.C., Silva F.G. Atlas of non-neoplastic kidney pathology. Washington: AFIP, 2005: 721.
10. Gallo G.R., Feiner H.D., Katz L.A., Feldman G.M., Correa E.B., Chuba J.V., Buxbaum J.N. Nodular glomerulopathy associated with non-amyloidotic kappa light chain deposits and excess immunoglobulin light chain synthesis. *Am J Pathol* 1980; 99 (3): 453–456.
11. Herera G.A., Picken M.M. Renal diseases associated with plasma cell dyscrasias, amyloidosis, Waldenström macroglobulinemia, and cryoglobulinemic nephropathies. Jennette J.C., Olson J.L., Schwartz M.M., Silva F.G. (eds). *Heptinstall's pathology of the kidney*, 6th ed. Philadelphia: Lippincott Williams & Wilkins, 2007: 853–910.
12. Herera G.A. Renal manifestations of plasma cell dyscrasias: an appraisal from the patients' bedside to the research laboratory. *Ann Diagn Pathol* 2000; 4 (3): 174–200.
13. Howie A.J. Handbook of renal biopsy pathology. Dordrecht: Kluwer Academic Publishers, 2001: 244.
14. Ivanyi B. Frequency of light chain deposition nephropathy relative to renal amyloidosis and Bence Jones cast nephropathy in a necropsy study of patient with myeloma. *Arch Pathol Lab Med* 1990; 114 (9): 986–987.
15. Leaf A., Cotran R.S. *Renal pathophysiology*, 2nd ed. N. Y.: Oxford University Press, 1980: 410.
16. Lin J., Markowitz G.S., Valeri A.M., Kambam N., Sberman W.H., Appel G.B., D'Agati V.D. Renal monoclonal immunoglobulin deposition disease: the disease spectrum. *J Am Soc Nephrol* 2001; 12: 1482–1492.
17. Montseny J., Kleinknecht D., Meyrier A., Vanbille P., Simon P., Pruna A., Eladari D. Long-term outcome according to renal histological lesions in 118 patients with monoclonal gammopathies. *Nephrol Dial Transplant* 1998; 13: 1438–1445.
18. Noel L.H., Droz D., Ganeval D., Grunfeld J.P. Renal granular monoclonal light chain deposits: morphological aspects in 11 cases. *Clin Nephrol* 1984; 21 (5): 263–269.
19. Pirani C.L. Evaluation of kidney biopsy specimens. In: Tisher C.C., Brenner B.M. (eds). *Renal pathology with clinical and functional correlations*. 2nd ed. Philadelphia: JB Lippincott, 1994: 85–115.
20. Pirani C.L., Silva F.G., D'Agati V.D., Cbander P., Striker L.M. Renal lesions in plasma cell dyscrasias: ultrastructural observations. *Am J Kidney Dis* 1987; 10 (3): 208–221.
21. Preud'homme J.L., Mibaesco E., Guglielmi P., Morel-Maroger L., Ganeval D., Danon F., Brouet J.C., Mibaesco C., Selignann M. Light chain or monoclonal immunoglobulin deposition disease: physiopathogenic concepts. *Nouv Presse Med* 1982; 6; 11; 44: 3259–3263.
22. Sakbuja V., Jba V., Varma S., Joshi K., Gupta K.L., Sud K., Kobl H.S. Renal involvement in multiple myeloma: a 10-year study. *Ren Fail* 2000; 22 (4): 465–477.
23. Schwartz M.M. Glomerular diseases with organized deposits. In: Jennette J.C., Olson J.L., Schwartz M.M., Silva F.G. (eds). *Heptinstall's pathology of the kidney*. 5th ed. Philadelphia: Lippincott-Raven, 1998: 369–388.
24. Schwartz M.M. The dysproteinemias and amyloidosis. In: Jennette J.C., Olson J.L., Schwartz M.M., Silva F.G. (eds). *Heptinstall's pathology of the kidney*. 5th ed. Philadelphia: Lippincott-Raven, 1998: 1321–1369.
25. Seymour A.E., Thompson A.J., Smith P.S., Woodroffe A.J., Clarkson A.R. Kappa light chain glomerulosclerosis in multiple myeloma. *Am J Pathol* 1980; 101 (3): 557–580.
26. Striker G., Striker L.J., D'Agati V.D. The renal biopsy. 3rd ed. Major problems in pathology. Philadelphia: W.B. Saunders Company, 1997; 8: 306.
27. Striker L.J., Preud'homme J.L., D'Amico G., Striker G.E. Monoclonal gammopathies, mixed cryoglobulinemias, and lymphomas. In: Tisher C.C., Brenner B.M. (eds). *Renal pathology with clinical and functional correlations*. 2nd ed. Philadelphia: J.B. Lippincott Company, 1994: 1442–1490.
28. Strom E.H., Fogassi G.B., Banfi G., Pozzi C., Mibatsch M.J. Light chain deposition disease of the kidney. Morphological aspects in 24 patients. *Virchows Arch* 1994; 425 (3): 271–280.
29. Sturgrill B.C., Tucker F.L., Bolton W.K. Immunoglobulin light chain nephropathies. *Pathol Annu* 1987; 22 (2): 133–150.
30. Tibbs R.R., Gephardt G.N., McMabon J.T., Hall P.M., Valenzuela R., Vidt D.G. Light chain nephropathy. *Am J Med* 1981; 71 (2): 263–269.
31. Valajitis J. Renal glomerular disease. Atlas of electron microscopy with histopathological bases and immunofluorescence findings. Chicago: ASCP, 2002: 318.
32. Wang S., Zou W., Wang M., Xie Y., Chai L., Tang X. Ultrastructural and immunoelectron microscopic study on light chain deposition diseases and primary amyloidosis of the kidney. *Beijing Da Xue Xue Bao* 2003; 35 (6): 576–580.