

# Соотношение между клиническими и морфологическими формами первичных гломерулопатий

**В.М. Беспалова, Т.Н. Цвирко**

Городская клиническая больница № 5, Городской нефрологический центр, Беларусь, г. Минск

## Relations between clinical and morphological types of primary glomerulopathy

**V.M. Bespalova, T.N. Tsvirko**

*Ключевые слова: биопсия почек, гломерулопатия, гломерулонефрит.*

С целью изучения структуры патологии почек и клинических проявлений морфологических типов гломерулопатий, в первую очередь – первичных, проанализировано 498 историй болезни пациентов, лечившихся в нефрологическом отделении 5-й городской клинической больницы г. Минска (район обслуживания 700 000 населения) и подвергшихся прижизненной морфологической верификации диагноза в период с 1996 по 2003 гг. (6 месяцев). Большая часть (66,7%) биоптатов почек представлена первичными гломерулопатиями (ГП). Среди морфологических вариантов первичных гломерулопатий мезангиопролиферативный гломерулонефрит (МезПГН) составил 62,7%; фокальный сегментарный гломерулосклероз/гиалиноз (ФСГС/Г) – 15,7%, мезангиокапиллярный гломерулонефрит (МезКГН) – 11,4%; мембранозная нефропатия (МН) – 10,2%. Преимущественно нефротическими формами были представлены ФСГС/Г, МезКГН, МН. МезПГН проявлялся преимущественно гематурической формой, артериальная гипертензия наиболее часто встречалась при ФСГС/Г и МезКГН.

Морфологическое исследование только в световом микроскопе не позволяет определить с диагнозом в случаях гломерулонефрита с минимальными изменениями, мезангиопролиферативных гломерулонефритов, а также при асимптомной микрогематурии.

To examine kidney pathology and clinical manifestation of morphological forms of primary glomerulopathy 498 patients treated in nephrological department of Minsk city hospital No. 5 since 1996 were analyzed. The great part of kidney biopsies revealed primary glomerulopathy. Mesangioproliferative glomerulonephritis predominate among morphological variants of primary glomerulopathy.

### Введение

Анализ морфологического исследования биоптатов почек и сопоставление различных морфологических форм гломерулонефритов с их клиническими проявлениями, а также сопоставление полученных результатов с данными других нефрологических центров, в первую очередь России и стран Восточной Европы, дает представление об уровне развития нефрологической помощи в Беларуси, в частности, о диагностическом уровне и о структуре нефрологической заболеваемости в регионе.

Целью настоящей работы явилось изучение частоты клинических проявлений различных морфологических форм гломерулопатий.

### Материал и методы

Проанализировано 498 историй болезни пациентов, лечившихся в нефрологическом отделении

5-й городской клинической больницы г. Минска с 1996 г. и подвергшихся нефробиопсии со светооптическим исследованием биоптатов почки. Оценка биоптатов почек проводилась согласно морфологической классификации гломерулопатий, предложенной в 1987 г. А.А. Варшавским и В.А. Серовым. Мы попытались соотнести полученные данные светооптического исследования (СОИ) нефробиоптатов больных с клинической формой гломерулопатий (ГП), используя клиническую классификацию хронического гломерулонефрита, предложенную в 1983 г. Е.М. Тареевым.

В нефрологическом отделении 5-й ГКБ с 1996 г., когда метод биопсии почки стал использоваться, до начала 2-го полугодия 2003 г. нефробиопсия была проведена 498 больным в возрасте от 18 до 70 лет.

Динамика количества выполненных процедур по годам (рис. 1) отражает темп освоения метода и, возможно, некоторое увлечение им к 1998 г.; дальнейшую стабилизацию ситуации к 2000 г. на уровне 60–70

*Адрес для переписки: 220026, Беларусь, г. Минск, ул. Филатова, д. 9, ГКБ № 5, отделение нефрологии*

*Телефон: (375-17) 296-20-83, (375-17) 295-32-01*

*E-mail: clinica@mobis.by*

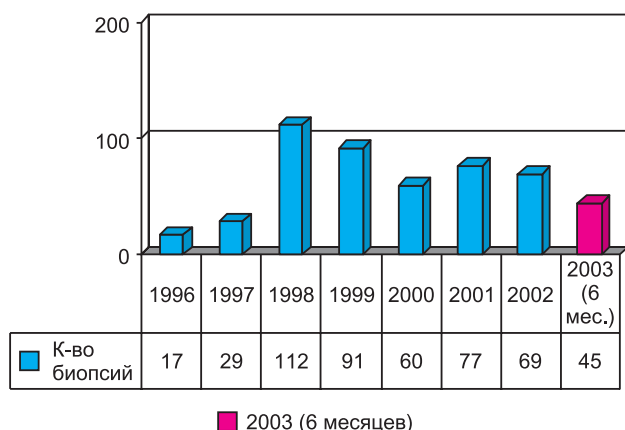


Рис. 1. Динамика количества выполненных биопсий по годам

биопсий в год, что, по-видимому, и отражает потребности в данной процедуре городского нефрологического отделения на 60 коек (район обслуживания 700 000 населения).

Применяемый метод – чрескожный (закрытый) метод под контролем УЗИ.

Показаниями к нефробиопсии были:

- 1) уточнение диагноза – 482 больных (96,8%);
- 2) коррекция терапии – 16 больных (3,2%).

Повторные биопсии – 6 больных (1,2%). Осложнения после биопсии почки наблюдались у 99 больных (19,9%):

- кровотечения в почечную лоханку, проявившиеся микрогематурией у 56 больных (11,2%) и макрогематурией у 9 больных (1,8%);
- подкапсульная гематома – 20 больных (4,0%);
- кровотечение в паранефральную клетчатку – 14 больных (2,8%).

Случаев, потребовавших хирургического вмешательства, не было.

### Результаты исследования

Частота различных заболеваний почек в биопсийном материале приведена на рис. 2.

Основную часть 332 (66,7%) биопсий составили

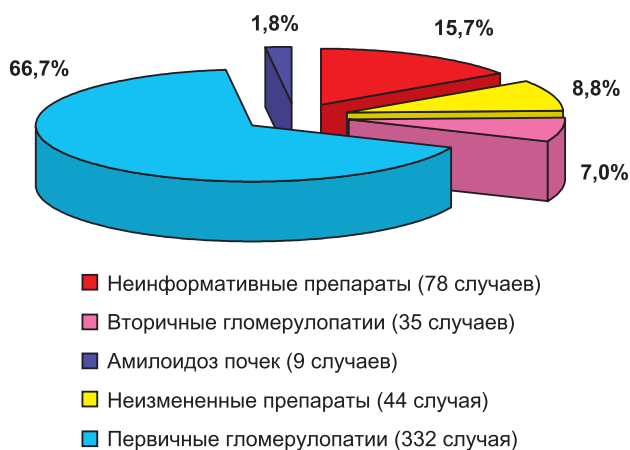


Рис. 2. Частота заболеваний почек в биопсийном материале с 1996 по 2003 гг.

первичные гломерулопатии. Вторичные ГП выявлены в 35 случаях (7,0%); амилоидоз почек – в 9 случаях (1,8%); прочих заболеваний почек – 9 (1,8%); неинформативные биопсии составили 78 случаев (15,7%); неизменный при СОИ материал – в 44 случаях (8,8%).

Структура первичных ГП представлена на рис. 3. Самой распространенной формой среди первичных ГП оказался мезангиопролиферативный ГН (62,7%); следующими по частоте оказались: очаговый гломерулосклероз, мембранозная нефропатия и мезангиопролиферативный ГН (15,7; 10,2 и 9,6% случаев соответственно). Значительно реже встречался экстракапиллярный ГН (1,8%), что, возможно, связано с небольшим количеством биопсий при данной патологии.

### Острый постстрептококковый ГН (ОПСГН)

Клинические критерии: острый нефритический синдром, ассоциированный со стрептококковой инфекцией [7, 8].

Лабораторные критерии: транзиторная гипоклемпемия; признаки стрептококковой инфекции – высокие титры антистрептолизина, антистрептокиназы.

Морфологический критерий: диффузный генерализованный экссудативно-пролиферативный ГН [2, 3, 8].

При этом типе ГН при наличии всех клинико-лабораторных критериев ОПСГН мы ни разу не получили типичной морфологической картины.

### Быстропрогрессирующий (подострый) гломерулонефрит (БПН)

Клинический критерий: синдром быстрого и неуклонного снижения функции почек, ассоциированный с чертами ГН (гематурией, протеинурией) [1, 8].

Морфологический критерий: эндо- и экстракапиллярная пролиферация, некроз, экссудация, полулуния в более чем 20–50% клубочков [2, 3, 8].

В 83,3% случаев данная патология встретилась у мужчин, в 66,7% – в возрасте до 40 лет (табл. 1).

### Мезангиопролиферативный ГН (МезПН)

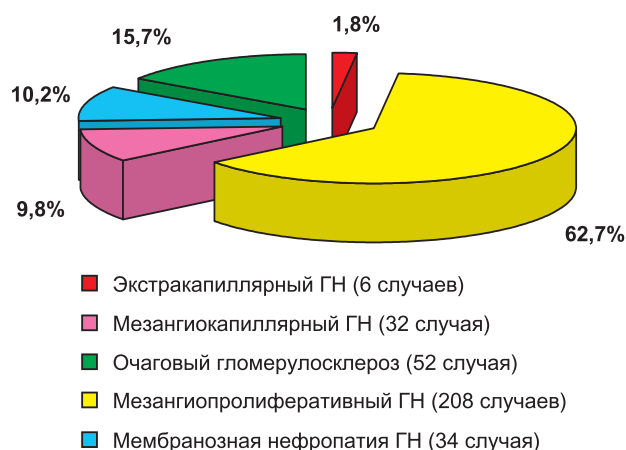


Рис. 3. Морфологическая структура первичных гломерулопатий

Таблица 1

## Распределение больных с различными гломерулопатиями по полу и возрасту

№ п/п	Заболевания почек	Всего	до 19 лет		20–29 лет		30–39 лет		40–49 лет		50–59 лет		60–69 лет	
			м.	ж.	м.	ж.	м.	ж.	м.	ж.	м.	ж.	м.	ж.
1	Быстро прогрессирующий ГН	6	0	0	1	0	3	0	1	1	0	0	0	0
2	Мембранозная нефропатия	34	0	0	1	0	1	4	5	2	6	3	2	10
3	Мезангиокапиллярный ГН	38	0	0	12	0	9	7	7	3	0	0	0	0
4	ФСГС /Г	52	0	1	0	6	5	6	7	12	6	5	0	4
5	Нормальная морфология	44	11	7	2	7	3	5	2	6	1	0	0	0
7	Вторичный амилоидоз почек	9	0	0	0	1	1	1	1	0	3	2	0	0
8	Льютус-нефрит	7	0	1	1	2	0	1	0	1	0	0	1	0
9	Хронический ТИН	5	0	0	0	0	0	3	1	1	0	0	0	0
10	Гипертензивная нефропатия	17	0	0	1	1	1	2	4	3	3	2	0	0
11	Аномалия развития	4	0	1	2	1	0	0	0	0	0	0	0	0
	<b>Всего</b>	<b>216</b>	<b>11</b>	<b>10</b>	<b>20</b>	<b>18</b>	<b>23</b>	<b>29</b>	<b>28</b>	<b>29</b>	<b>19</b>	<b>12</b>	<b>3</b>	<b>14</b>

Таблица 2

Характеристика МезПГН  
(на основании светооптической микроскопии  
и клинического течения болезни)

Морфологический критерий: мезангиальная пролиферация и/или увеличение мезангиального матрикса [2, 3, 8].

При данной патологии также преобладали мужчины (58,2% случаев). Лица до 40 лет составили 78,9% (табл. 1). Клинически МезПГН (табл. 2) проявлялся преимущественно изолированным мочевым синдромом (ИМС) – 86,1% случаев, нефротический синдром присутствовал в 1,9% случаев, острый нефритический синдром – в 9,6% случаев; артериальная гипертензия (АГ) – в 14,1% случаев. АГ, как правило, присоединялась при снижении скорости клубочковой фильтрации (СКФ) либо имела самостоятельное значение (эссенциальная гипертензия).

**Мембранозный ГН**  
(мембранозная нефропатия, МН)

Морфологический критерий: мембранозная трансформация [2, 3, 8].

Мембранозная нефропатия в наших условиях (табл. 1) чаще встретилась у женщин (55,9%); преимущественно у людей старше 50 лет (61,8%). В клиническом течении значительно преобладали нефротический (82,4%) и смешанный типы (11,8%). Почечная недостаточность присутствовала в 32,4% случаев. Вторичная МН составила 58,8% со значительным превалированием ассоциации с инфекциями – 29,4% (вирусные гепатиты В, туберкулез, сифилис), на втором месте ассоциации со злокачественными опухолями – 17,6%.

**Мезангиокапиллярный ГН (МезКГН)**  
(мембрано-пролиферативный ГН, МПГН)

Морфологические критерии:

- диффузная мезангиальная пролиферация клеток и матрикса;
- интерпозиция мезангия;
- утолщение гломерулярной капиллярной стенки;
- в подавляющем большинстве случаев – ТИК [2, 3, 8].

Мужчины составили 73,7% всех больных этой формой ГН (табл. 1), в подавляющем большинстве случаев возраст больных до 40 лет.

Первичный (идиопатический) мембрано-пролиферативный ГН составил всего 10 случаев (26,3%), вторичный – 28 случаев (73,7%):

Показатели	Частота	
	n	%
<b>Пол:</b>		
муж.	121	58,2
жен.	87	41,8
<b>Возраст:</b>		
до 19 лет	42	20,2
20–29 лет	70	33,7
30–39 лет	52	25,0
40–49 лет	38	18,3
50–59 лет	6	2,8
старше 60 лет	0	0
<b>Отягощенная наследственность:</b>		
по заболеваниям почек	37	18
по АГ	54	26
<b>Длительность (средняя) заболевания на момент обследования</b>	5,4 года	
<b>Начало заболевания</b>		
изолированный мочевой синдром (ИМС)	179	86,1
острый нефритический синдром	20	9,6
нефротический синдром	4	1,9
почечная недостаточность	1	0,5
АГ	4	1,9
<b>Данные обследования на момент биопсии:</b>		
<b>Гематурия, %</b>		
–	17	8,2
+	180	86,5
+++	11	5,3
<b>Суточная потеря белка:</b>		
менее 1,0 г/сут	183	88,1
1,0–3,5 г/сут	21	10
более 3,5 г/сут	4	1,9
<b>Артериальная гипертензия (АГ)</b>	29	14,1
<b>Гипопротеинемия</b>	4	1,9
<b>Снижение СКФ</b>	6	2,9
<b>Концентрация IgA в сыворотке крови:</b>		
менее 3,5 г/л	119	57,2
более 3,5 г/л	89	42,8
<b>IgA в моче</b>	0	0
<b>Всего</b>	<b>208</b>	<b>100</b>

– связь с вирусными гепатитами В и С установлена у 18 больных (47,4%);

– связь с криоглобулинемией – у 21 больного (55,3%), из них у 11 – в ассоциации с вирусным гепа-

титом С.

В клиническом течении преобладали наиболее тяжелые варианты: нефротический и смешанный (94,8%), почти у половины больных было нарушение функции почек. Артериальная гипертензия встречалась в 89,5% случаев, причем в основном в сочетании с нефротическим синдромом и почечной недостаточностью. Анемия, иногда достаточно тяжелая, выявлена в 76,2%.

#### **Минимальные изменения клубочков (МИ), или липоидный нефроз**

Морфологически данный тип ГН не уточнялся, так как не имеет светооптического эквивалента [2–4, 8].

Клинически липоидный нефроз предполагался в 4 случаях и при получении «нормальной» морфологической картины при СОИ наряду с характерной симптоматикой был выставлен в диагноз.

#### **Фокально-сегментарный гломерулярный склероз/гиалиноз (ФСГС/Г)**

Морфологический критерий: сегментарный гиалиновый склероз клубочков, трансформирующийся в глобальный; пенистые клетки; отсутствие пролиферации и других изменений вне зон склероза [2–5, 8].

В нашем исследовании ФСГС/Г встретился во всех возрастных группах, но преимущественно в возрасте 40–49 лет; в 65,4% случаев – у мужчин (табл. 1). В клиническом течении преобладал нефротический тип (63,5%), как правило, резистентный к кортикостероидам (57,6%); в подавляющем большинстве случаев сопровождался АГ (92,2%).

#### **Нефробиоптат без патологических изменений**

Нормальная морфологическая картина при оценке биоптатов почек у юношей до 19 лет, т. е. призывников, составила 40,9% случаев. Изолированный мочево́й синдром наблюдался у 38 (88,6%) обследованных, в том числе бессимптомная гематурия – у 28 (63,6%), гипертонический синдром – у 4 (9,1%), а нефротический синдром – лишь у 1 (2,3%). Это может указывать на несостоятельность диагностики патологии почек только при СОИ биоптатов.

#### **Морфологическая картина неинформативна**

В эту группу включили 78 случаев, когда в биоптате количество клубочков менее 5, наряду с минимальными изменениями при СОИ:

- количество клубочков менее 5 – 46 случаев (59%);
- минимальные изменения при СОИ – 32 случая (41%).

Данные литературы также свидетельствуют, что одна световая микроскопия не позволяет дифференцировать все формы нефропатий [1, 3, 7, 8].

### **Вторичные нефропатии**

#### **Амилоидоз почек (вторичный)**

Тип белка-предшественника морфологически не определялся, и диагноз вторичного амилоидоза вы-

ставляли, опираясь на клинические данные. В нашем исследовании к развитию вторичного амилоидоза приводил преимущественно ревматоидный артрит (44,4%).

**Множественная миелома (миеломная нефропатия)** встретилась у двух больных, или в 0,4% всех биопсий (мужчины в возрасте 57 и 63 лет).

#### **СКВ (люпус-нефрит)**

Клинически заболевание проявлялось нефротической формой у 4 (57,1%), смешанной – у 2 (28,6%) и латентной формой ГН – у 1 (14,3%) больного. При этом у 5 больных были явления острой, а у 1 – хронической почечной недостаточности. Абсолютное большинство (71,4%) заболевших (табл. 1) составили женщины в возрасте 20–29 лет (42,9%). Эта гломерулопатия характеризовалась тяжелым течением: среди клинических вариантов преобладал нефротический тип (57%), как было указано выше, у большинства больных выявлялось нарушение функции почек (85,7%).

#### **Хроническое тубулоинтерстициальное (ТИН) поражение почек**

Морфологический критерий: склероз стромы, вырванная дистрофия или атрофия эпителия канальцев, диффузная мононуклеарная инфильтрация интерстиция [7, 8].

Распределение больных хроническим ТИН по возрасту и полу представлено в табл. 1, где видно, что 80% случаев ТИН встретилось у женщин в возрасте до 50 лет.

#### **Артериальная гипертензия (гипертензивная нефропатия)**

Морфологический критерий: преимущественные изменения артериол – гиалиноз, артериолосклероз, фибриноидный некроз капиллярных стенок [8].

Гипертензивная нефропатия встречалась с равной частотой среди мужчин и женщин, преимущественно после 40 лет – 70,6% (табл. 1). У всех больных присутствовал минимальный мочево́й синдром (протеинурия до нефротического уровня в 15 случаях – 88,2%; микрогематурия в 2 случаях – 11,8%), что и послужило основанием для проведения биопсии почки.

#### **Аномалии развития почек**

Морфологический критерий: гипогенезия – клубочки неправильной формы, с единичными капиллярными петлями, подоциты округлые, разнообразные, свободно лежат в просвете капсулы, мезангий не развит [8].

У всех больных выявлена гипопластическая дисплазия почечных клубочков. Женщины составили половину больных; в 75% случаев заболевание выявлено в возрасте 20–29 лет (табл. 1).

### **Обсуждение**

Различия классификаций, как клинических, так и морфологических, отсутствие единой клинико-морфологической классификации не позволяют детально

Таблица 3

## Частота заболеваний почек в биопсийном материале по данным различных авторов

Формы ГН	ГКБ № 5 (г. Минск)	Б. Шулушко (СПб., 1983 г.)	Р. Джаналиев и В. Варшавский (2001 г.)	В. Серов (1986 г.)	Р. Аткинс (Австралия) % от всех биопсий	Испанская ассоциация нефрологов (1986 г.)
Постстрептококковый ГН	0	0,3%	0,4%	0,73%	1,0%	—
Экстракапиллярный ГН	1,8	1,0%	1,1%	0,15%	—	—
Минимальные изменения	—	1,2%	9,8%	7,15%	15%	—
МезПГН	41,2	68,0%	46,1%	55,4%	20,1% (IgA-нефропатия)	22,3% (IgA-нефропатия)
Мембрано-пролиферативный ГН	7,6	27,2%	14,1%	9,5%	10%	11,9%
Мембранозная нефропатия	6,8	1,8%	13,9%	9,2%	30%	11,6%
ФСГС/Г	10,4	0,5%	10,6%	11,1%	9,6%	—
Васкулиты	1,4	—	—	—	7,0%	—
Амилоидоз почек	1,8	5,3%	5,8%	4,7%	11,5%	—
Болезнь тонких базальных мембран	—	—	—	—	11,5%	—

сопоставить все формы нефропатий. Трудно по той же причине сравнить полученные нами данные с результатами, представленными другими авторами. Можно выстроить лишь общие представления.

В табл. 3 приведен статистический анализ первичных ГН, представленных Б.И. Шулушко (1983); В.В. Серовым (1986); Б.Р. Джаналиевым, В.А. Варшавским (2001) и Робертом К. Аткинсом (2001).

У всех исследователей МезПГН является наиболее распространенной формой ГН. Диффузный генерализованный экссудативный пролиферативный ГН встречается не чаще, чем в 1% наблюдений. Достаточно редкой формой является экстракапиллярный ГН (0,15–1,1%).

Таким образом, проведенное нами исследование показало, что первичные ГП составляют большую часть нефропатий, что полностью согласуется с данными других авторов. Полученные клинико-морфологические соотношения различных вариантов первичных ГП также вполне согласуются с современными представлениями об этих заболеваниях: мембранозная нефропатия и ФСГС клинически проявляются преимущественно нефротическим типом; мезангио-пролиферативный ГН проявляется преимущественно гематурическим типом, а мезангиокапиллярный – смешанным (нефротическо-гипертоническим типом). Артериальная гипертензия чаще всего встречается при фибропластическом ГН и мезангиокапиллярном ГН. Острый постстрептококковый ГН и его классический морфологический эквивалент – диффузный генерализованный, экссудативно-пролиферативный ГН – достаточно редкая патология, что подтверждается данными большинства нефрологических центров и зависит от времени проведения нефробиопсии, так как морфологическая картина ОПСГН неоднозначна.

Отсутствие IgA в моче больных с характерной клиникой IgA-нефропатии (синфарингитическая гематурия) и диагностический уровень IgA в сыворотке крови (концентрация 3,15 и выше), по-видимому, подтвердили точку зрения, что в патогенезе IgA-нефропатии ведущую роль играет нарушение выделения ИК (снижение клиренса), нежели их синтез или синтез IgA.

Развитие вторичных МН в 29,4% случаев было обусловлено инфекциями (вирусный гепатит В, туберкулез,

сифилис), в 17,6% случаев – злокачественными опухолями и в 11,8% случаев – приемом медикаментов.

МезКГН в 73,7% случаев был вторичным, ассоциированным с вирусными гепатитами В, С и криоглобулинемией.

То обстоятельство, что основными причинами развития вторичных МН и МезКГН являются инфекции, открывает возможности наиболее эффективного этиологического лечения.

### Заключение

Накопленные нами к настоящему времени данные позволили соотнести существующую морфологическую классификацию ГН с клинической классификацией. Морфологическая диагностика, основанная лишь на результатах светооптического исследования, во многих случаях несостоятельна, так как морфологические светооптические феномены так же неспецифичны, как и клинические, особенно в дебюте заболевания. Одно светооптическое исследование биоптатов в 8,8% случаев не позволяет поставить диагноз. В подавляющем большинстве (63,6%) это больные с асимптомной микрогематурией – диагностически одной из наиболее трудных ситуаций в нефрологии.

### Литература

1. Аткинс Р.К. Гломерулонефриты. Нефрология и диализ 2000; 2; 4: 225–229.
2. Боровой С.Г. Материалы к сателлитному лекционному курсу «Гломерулопатии» (клинико-морфологические корреляции). СПб., 2003.
3. Варшавский В.А., Проскурнева Е.П., Гасанов А.Б. и соавт. Об уточнении клинико-морфологической классификации хронического гломерулонефрита. Нефрология и диализ 1999; 1: 2–3.
4. Вознесенская Т.С., Сергеева Т.К. Нефротический синдром при болезни минимальных изменений (почки), фокальном сегментарном гломерулосклерозе и фокальном мезангио-пролиферативном гломерулонефрите. Терапевтический архив 2002; 6: 27–31.
5. Джаналиев Б.Р., Варшавский В.А., Проскурнева Е.П. Клинико-морфологические характеристики фокально-сегментарного гломерулосклероза (гиалиноз). Нефрология и диализ 2002; 4: 1: 33–37.
6. Джаналиев Б.Р., Варшавский В.А. Частота, динамика и клинические проявления морфологических форм первичной гломерулопатии. Нефрология и диализ 2001; 3; 1: 75–78.

7. Тареева И.Е. Нефрология. М.: Медицина, 2000.

8. Шулутко Б.И. Нефрология (Современное состояние проблемы). СПб.: Ренкор, 2002: 780.

## Рецензия

В своей работе «Клинико-морфологические соотношения при гломерулопатиях» авторы приводят результаты анализа большого количества биопсий почки, однако ценность данной работы ограничена тем, что исследование биоптатов произведено только на светооптическом уровне. Современные же требования к исследованию почечных биопсий требуют применения не только гистологических методов, но и иммунофлюоресценции (иммуногистохимии), а также электронной микроскопии для каждого случая. Только исследование с помощью всех трех методов позволяет поставить точный диагноз. Так, например, в статье указано, что среди всех первичных гломерулопатий доминирующим диагнозом оказался мезангио-пролиферативный гломерулонефрит (62,7% случаев), проявляющийся клинически в основном гематурией. В то же время известно, что мезангио-пролиферативный ГН на светооптическом уровне может быть проявлением нескольких специфических заболеваний, различных по патогенезу и требующих различных терапевтических подходов. К таким заболеваниям относятся IgA-нефропатия, синдром Альпорта, болезнь тонких базальных мембран. Дифференцировать эти заболевания можно только при применении иммунофлюоресценции и электронной микроскопии, дополнительно к гистологическим методам.

Авторы приводят данные семи биопсий с люпус-неф-

ритом, однако не указывают морфологические варианты данной патологии. В то же время известно, что люпус-нефрит имеет различные морфологические проявления по биопсии, разделенные на 6 классов по данным иммунофлюоресценции и электронной микроскопии.

Также авторы не выделяют варианты экстракапиллярного нефрита, который по современным данным подразделяется на (1) анти-ГБМ-нефрит, (2) пауцииммунный ANCA-ассоциированный экстракапиллярный гломерулонефрит, (3) экстракапиллярный гломерулонефрит, осложняющий течение иммунокомплексных заболеваний, таких, как СКВ, Шейнлейна–Геноха пурпура и др. Дифференциальная диагностика данных состояний требует также иммунофлюоресценции и электронной микроскопии.

Указывая морфологические критерии диагностики мезангиокапиллярного гломерулонефрита, авторы упоминают интерпозицию мезангия. Однако достоверно увидеть интерпозицию мезангиальных (эндотелиальных) клеток между двумя слоями базальной мембраны капиллярных петель можно только на электронной микроскопии, но не на светооптическом уровне.

**А.В. Суханов**