

6. *Bailor C.H., Van Alstine H.E.* The fate of intravenously administered calcium. Effects on urinary calcium and phosphorus fecal calcium and calcium-phosphorus balance // *J. Clin. Invest.* 1950. Vol. 29. P. 1167.

7. *Clinical Disorders of Fluid and Electrolyte Metabolism* / Eds. M.H. Maxwell, C.R. Kleeman. New York, 1980.

8. *Copp D.H., Moghadam H., Mensen E.D.* The Parathyroids and calcium metabolism // *The Parathyroids* / Eds. R.O. Greep, R.W. Talmage. New York, 1961. P. 203.

9. *Evenepoel P.* Calcium metabolism in the early post-transplant period // *Minerva Urol. Nefrol.* 2011. Vol. 63 (1). P. 89–99.

10. *Huang Y., Zhou Y., Castiblanco A. et al.* Multiple Ca(2+)-binding sites in the extracellular domain of the Ca(2+)-sensing receptor corresponding to cooperative Ca(2+) response // *Biochemistry.* 2009. Vol. 48 (2). P. 388–398.

11. *Kantibam L., Quinn S.J., Egbuna O.I. et al.* The calcium-sensing receptor (CaSR) defends against hypercalcemia independently of its

regulation of parathyroid hormone secretion // *Am. J. Physiol. Endocrinol. Metab.* 2009. Vol. 297 (4). P. 915–923.

12. *Kawarazaki H., Shibagaki Y., Fukumoto S. et al.* Natural history of mineral and bone disorders after living-donor kidney transplantation: a one-year prospective observational study // *Ther. Apher. Dial.* 2011. Vol. 15 (5). P. 481.

13. *McLean F.C., Hastings A.B.* The state of calcium in the fluids of the body // *J. Biol. Chem.* 1935. Vol. 108. P. 285.

14. *Messa P., Cafforio C., Alfieri C.* Calcium and phosphate changes after renal transplantation // *J. Nephrol.* 2010. Vol. 23 (Suppl 16). P. 175–181.

15. *Surface and Interfacial Aspects of Biomedical Polimers* / Ed. J.D. Andrade. New York, London, 1985. Vol. 2. P. 38.

Дата получения статьи: 10.11.12
Дата принятия к печати: 23.12.12

Оценка гемодинамических параметров и комплекса «интима–медиа» сонных и бедренных артерий у детей с ренальной артериальной гипертензией

И.С. Костюшина, А.Б. Сугак, О.И. Зробок, Т.В. Маргиева, И.В. Дворяковский, А.Н. Цыгин
ФГБУ «Научный центр здоровья детей РАМН», Москва

Assessment of the intima-media thickness of common carotid and femoral arteries and hemodynamic parameters in children with renal hypertension

I.S. Kostushina, A.B. Sugak, O.I. Zrobok, T.V. Marghieva, I.V. Dvoryakovsky, A.N. Tsygin
Research Center for Children Health, of the Russian Academy of Medical Sciences

Ключевые слова: толщина комплекса интима-медиа, общая сонная артерия, бедренная артерия, ренальная артериальная гипертензия, дети.

Ренальная артериальная гипертензия – важная медицинская и социальная проблема, актуальность которой в первую очередь связана с высоким риском развития сердечно-сосудистых заболеваний, инвалидизирующих осложнений и смертности у больных с повышенным артериальным давлением. Одним из ранних признаков таких осложнений является изменение артериальной стенки, проявляющееся утолщением комплекса «интима–медиа» (КИМ). Результаты ряда клинических исследований, проведенных с применением ультразвуковой диагностики у взрослых, страдающих сердечно-сосудистыми заболеваниями, свидетельствуют о высокой корреляции утолщения КИМ с риском развития коронарных и цереброваскулярных осложнений. Между тем дети, страдающие ренальной артериальной гипертензией, так же как и взрослые, подвержены риску развития осложнений со стороны сердечно-сосудистой системы. Целью данного исследования было изучение взаимосвязи артериальной гипертензии с толщиной КИМ (общей сонной и бедренной артерий) и показателями центральной гемодинамики у 49 детей с ренальной артериальной гипертензией. Мы выявили четкую взаимосвязь между уровнем артериальной гипертензии и толщиной КИМ сонных и бедренных артерий, а также ремоделированием левого желудочка сердца у данной группы детей. Учитывая данные исследования, мы можем предположить, что обнаружение утолщения комплекса «интима–медиа» сосудов позволяет выявить ранние признаки риска развития сердечно-

Адрес для переписки: г. Москва, Ломоносовский пр-т, д. 2, стр. 1. ФГБУ «НЦЗД» РАМН
Телефон: 8499-1340449. Костюшина И.С.
E-mail: ira_137@mail.ru

сосудистых осложнений у детей с ренальной артериальной гипертензией и является одним из методов, которые необходимо включить в комплексную программу обследования таких детей.

Renal arterial hypertension (AH) is an important medical and social problem. Uncontrolled AH increases the risk of development of cardiovascular diseases causing complications and increasing mortality in affected patients. One of the early cardiovascular complication markers in patients with AH is changes of the arterial wall – thickening of the arterial intima-media (IMT). A number of clinical studies in adults with cardiovascular disease show a high correlation between IMT and coronary and cerebrovascular complications. However, it is not yet clear if children with renal AH have the risk of the cardiovascular complications. The aim of the study was to evaluate the relationship of AH with indicators of blood vessels condition (carotid and femoral arteries) and hemodynamic parameters in children with renal diseases. In this group of children we found significant correlation of IMT of the common carotid and femoral arteries, level of AH and structure of the left ventricle measured with echocardiography. Hereby we suggest that in children with renal AH assessment of the arterial IMT thickening is a useful method for detection of the risk of cardiovascular complication. This method should be included in a comprehensive program of investigation of such children.

Key words: *intima-media thickness (IMT), common carotid arteries, femoral arteries, renal hypertension, children.*

Введение

Эндотелиальная поверхность кровеносного сосуда функционирует как регуляторный орган, который поддерживает вазомоторный тонус, противотромботическую систему, посредством регулирования адгезии тромбоцитов, а также регулирует текучесть крови, выделяя секрет антикоагулянтов и фибринолитических факторов [6, 9].

Эндотелиальную дисфункцию в детском возрасте также могут обуславливать такие факторы риска, как возраст, наличие коронарных заболеваний в наследственном анамнезе, вес при рождении и физическая активность. Воспаление, подтвержденное уровнем С-реактивного белка, тоже представляет собой важный фактор состояния сосудистой стенки, как у детей, так и у взрослых [17, 20]. К развитию у пациентов кальцинирующей артериопатии, затрагивающей как интиму, так и среднюю оболочку крупных артерий, обычно приводит хроническая болезнь почек и артериальная гипертензия.

Ультразвуковая диагностика является неинвазивным методом, позволяющим оценить структуру стенки и состояние просвета сосуда, измерить толщину комплекса «интима-медиа» (КИМ). Утолщение КИМ является показательным преимущественно в областях ответвления сосудов и турбулентности кровотока [8].

Данные, полученные при ультразвуковом исследовании с использованием высокочастотных датчиков, подтверждают наличие взаимосвязи толщины КИМ общих сонных артерий с такими показателями развития эндотелиальной дисфункции, как ожирение, гиперхолестеринемия, наследственная комбинированная гиперлипидемия, сахарный диабет 1-го типа, как у взрослых, так и у детей [3, 4, 13, 15].

Утолщение КИМ бедренных артерий также является одним из показателей риска развития сердечно-сосудистых осложнений. Так, в своем исследовании Verni et al. показывают прямую зависимость толщины КИМ бедренных артерий от уровня АД у взрослых, имеющих некорректируемую артериальную гипертензию [5].

При неоспоримой актуальности данного вопроса лишь единичные работы, выполненные за рубежом, посвящены определению толщины КИМ сонных и бедренных артерий у детей и взрослых, страдающих артериальной гипертензией. Высокая прогностическая значимость увеличения толщины комплекса «интима-медиа» (часто отмечаемая у бессимптомных больных) определяет высокую потребность в диагностике увеличения КИМ

сонных и бедренных артерий, особенно у детей, имеющих риск развития сердечно-сосудистых осложнений на фоне ренальной артериальной гипертензии.

В связи с этим целью данного исследования является изучение взаимосвязи артериальной гипертензии с толщиной КИМ (общей сонной и бедренной артерий) и показателями центральной гемодинамики у детей с ренальной артериальной гипертензией, а также оценка информативности ультразвуковой диагностики сосудистого риска при рутинном медицинском обследовании у данного контингента пациентов с АГ.

Пациенты и методы

Всего было обследовано 49 детей с ренальной АГ (мальчиков – 33, девочек – 16) в возрасте от 1 года 10 мес. до 17 лет 10 мес. (средний возраст – 10,4 года): 33 – с нефротическим синдромом (18 со стероид-резистентным нефротическим синдромом, 12 – со стероид-зависимым и 3 – с врожденным нефротическим синдромом), 2 – с поликистозом, 2 – с гипоплазией левой почки, 2 – с рефлюкс-нефропатией II–III ст., 1 – с вторичной тубулопатией, 1 – с нефронофтизом Фанкони, 3 – со вторичной сморщенной почкой, 1 – с нефритом Шенлейна–Геноха, 3 – с наследственным нефритом. Из них 79% имели хроническую болезнь почек I стадии (СКФ от 120 до 90 мл/мин), 9% – II стадии (СКФ от 89 до 60 мл/мин), 12% было равномерно распределено между III (СКФ 59–30 мл/мин) и IV стадиями (СКФ 29–15 мл/мин).

Все больные проходили обследование и подбор терапии в нефрологическом отделении НИЦЗД РАМН с последующим наблюдением в течение 12 месяцев. Каждому ребенку проводились клинико-лабораторные методы определения активности основного заболевания, ежедневный контроль АД, контроль суточного мониторирования АД СМАД раз в 6 месяцев, расчет пульсового АД ($A = \text{систолическое АД} - \text{диастолическое АД}$) и среднее АД ($0,42A + \text{диастолическое АД}$). Степень АГ оценивалась по специальным таблицам в зависимости от возраста, пола, роста ребенка, разработанным U.S. Department of Health and Human Service [14]. В данном исследовании проводилась оценка АД по шкалам соответствия значений САД и ДАД с возрастом и полом.

Эхо-кардиографические исследования проводились на ультразвуковом диагностическом аппарате Vivid S6 (General Electric) с использованием мультисекторных датчиков по стандартной методике. Измерения

левого желудочка (ЛЖ) сердца проводили в М-режиме в продольно-парастернальной позиции, в В-режиме в позиции по короткой оси ЛЖ на уровне папиллярных мышц, исследование трансмитрального кровотока – в режиме импульсного доплера в четырехкамерной позиции.

Для оценки левого желудочка сердца измеряли конечно-диастолическую толщину межжелудочковой перегородки (МЖП, см), конечно-систолический (КСР_{ЛЖ}, см) и конечно-диастолический (КДР_{ЛЖ}, см) диаметры ЛЖ, конечно-диастолическую толщину задней стенки ЛЖ (ТЗС_{ЛЖ}, см) и рассчитывали массу миокарда по формуле Devereux ($MM_{ЛЖ} = 0,81 \times [1,04 \times (МЖП + ТЗС_{ЛЖ} + КДР_{ЛЖ})^3 - КДР_{ЛЖ}^3] + 0,06$, г) и индекс массы миокарда ЛЖ ($ИММ_{ЛЖ} = MM_{ЛЖ} / \text{рост}^{2,7}$, г/м^{2,7}). Индексация массы миокарда ЛЖ на $\text{рост}^{2,7}$ (в метрах) позволяет минимизировать возрастные, половые, расовые различия, а также различия в массе миокарда, связанные с избыточной массой тела [2].

Для оценки систолической функции левого желудочка сердца регистрировали частоту сердечных сокращений (ЧСС, уд/мин), рассчитывали фракцию выброса (ФВ_{ЛЖ}, %), ударный объем (УО = КДО_{ЛЖ} – КСО_{ЛЖ}, мл).

Исследование сосудов проводилось на том же аппарате линейным датчиком с частотой до 15 МГц. Для оценки толщины интима-медиа всем детям измерения проводились в В-режиме на обеих общих сонных и бедренных артериях в области на 1–2 см проксимальнее бифуркации. Толщина КИМ была определена как расстояние между верхней границей эхо-позитивного слоя и нижней границей эхо-негативного слоя КИМ.

Всем детям была произведена ультразвуковая оценка КИМ общих сонных артерий (n = 49), КИМ бедренных артерий была измерена 34 (мальчиков – 23, девочек – 11) пациентам. По данным зарубежных исследований, нормой для толщины комплекса «интима-медиа» общих сонных артерий у детей является $\leq 0,45$ мм для девочек и $\leq 0,6$ мм для мальчиков [1, 7, 8]. Нормативы для оценки КИМ бедренных артерий были взяты из исследования Jourdan [10].

Статистический анализ полученных данных проводили в программе STATISTICA 6.0 (StatSoft, США) с помощью непараметрических критериев Краскелла–Уоллиса, Колмогорова–Смирнова и коэффициента корреляции Спирмена (r). Количественные показатели представлены в виде медиан и интерквартильных размахов: Ме (25–75-й процентиль). Результаты считались статистически достоверными при уровне вероятности $p < 0,05$.

Результаты исследования

Среди обследованных детей артериальная гипертензия 1-й степени была выявлена у 55% (27/49) пациентов, 39% пациентов имели АГ 2-й степени (19/49), а 6% (3/49) – 3-й. Длительность антигипертензивной терапии составляла в среднем 23 мес. При этом 51% (25/49) пациентов получали стероидную терапию, из них 60% принимали преднизолон более года, у 12% длительность стероидной терапии составила около 1 месяца.

У всех детей были обнаружены корреляция между уровнем среднего АД и КИМ общей сонной артерии ($r = 0,4$, $p < 0,05$), прямая взаимосвязь между толщиной комплекса «интима-медиа» общей сонной артерии и пульсовым АД ($r = 0,3$, $p < 0,05$), ММЛЖ ($r = 0,312$, $p < 0,05$),

толщиной задней стенки левого желудочка ($r = 0,3$, $p < 0,05$), толщиной межжелудочковой перегородки ($r = 0,3$, $p < 0,05$) и конечно-систолическим и конечно-диастолическим диаметрами ЛЖ ($r = 0,32$, $p < 0,05$ и $r = 0,33$, $p < 0,05$ соответственно). Также была выявлена взаимосвязь КИМ общей сонной артерии со степенью АГ ($r = 0,37$, $p < 0,05$) и уровнями систолического ($r = 0,47$, $p < 0,05$) и диастолического ($r = 0,31$, $p < 0,05$) АД (рис. 1).

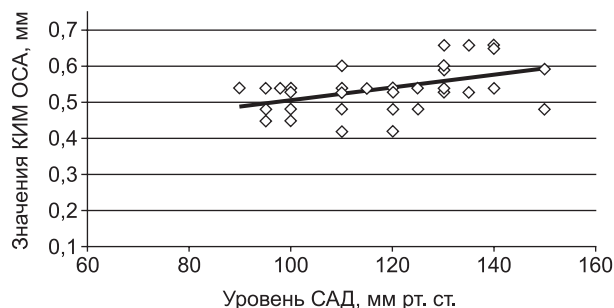


Рис. 1. Взаимосвязь уровня САД и толщины КИМ ОСА (n = 49), $r = 0,31$, $p < 0,05$

Среди 49 обследованных детей у 20 (41%) пациентов (15 девочек, 5 мальчиков) в возрасте $10,33 \pm 5$ лет было найдено утолщение КИМ общей сонной артерии ($0,57 \pm 0,05$ мм), а еще у 4 этот показатель был на верхней границе нормы. При этом утолщение ЗСЛЖ отмечалось у 16 детей (32%), из них у 13 (26%) пациентов присутствовало и утолщение МЖП левого желудочка. У всех пациентов имелась статистически значимая взаимосвязь между толщиной задней стенки левого желудочка, межжелудочковой перегородки и КИМ общих сонных артерий ($r = 0,8$ и $r = 0,68$ при $p < 0,05$, соответственно).

Утолщение КИМ бедренных артерий было установлено у 17 из 34 детей (7 мальчиков, 10 девочек), при этом утолщение комплекса «интима-медиа» ($0,54 \pm 0,05$ мм) общих сонных артерий отмечалось у всех этих пациентов (рис. 2).

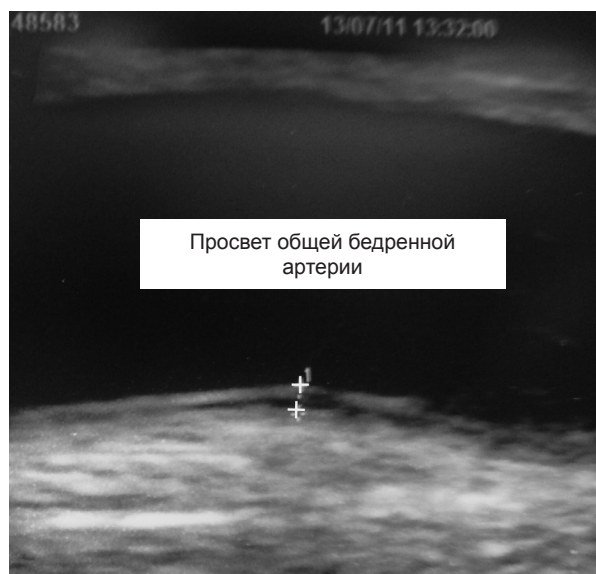

Рис. 2. Эхограмма общей бедренной артерии у девочки 12 лет с нефротическим синдромом и АГ 2-й степени (толщина КИМ 0,7 мм – помечено стрелками)

Согласно полученным данным, у детей, имевших ренальную АГ, отмечалась четкая взаимосвязь между толщиной КИМ общих сонных артерий и уровнем артериальной гипертензии, а также толщиной стенок и размерами полости левого желудочка сердца, что не противоречит данным отечественных и зарубежных исследований. При этом наиболее тесной была взаимосвязь между толщиной КИМ бедренных артерий и длительностью АГ. Подобная корреляция с толщиной КИМ бедренных артерий у детей с ренальной АГ выявлена впервые. У детей с ренальной АГ при наличии утолщения комплекса «интима–медиа» бедренных артерий в 100% случаев выявляются утолщение и КИМ общих сонных артерий.

В данном исследовании среди 20 пациентов с утолщением КИМ 40% имели болезнь минимальных изменений, 25% – ФСГС, 10% – врожденный нефротический синдром. Остальные 25% равномерно распределены между рефлюкс-нефропатией, синдромом Альпорта, гипоплазией левой почки, капилляротоксическим нефритом и вторично сморщенной почкой. Четверо детей из 20 имели отягощенный наследственный анамнез (АГ 1-й ст. – 3, АГ 2-й ст. – 1), у двоих – ФСГС, у третьего – синдром Альпорта, у четвертого – очаговый мезангиопролиферативный гломерулонефрит. Среди обследованных детей с выявленным утолщением КИМ 75% имели ХБП 1-й ст., 10% – 2-й ст., 10% – 3-й ст. и 5% – 4-й ст. В этой подгруппе у всех детей отмечалась зависимость между толщиной КИМ исследованных артерий и стадией ХБП ($r = 0,56$, $p < 0,05$), в связи с чем можно предположить, что выявленные изменения КИМ являются результатом АГ как таковой, а не определяются первичным заболеванием почек. Значимых различий при сравнении детей с липидемией и без не выявлено. Возможно, в связи с малой выборкой.

Обнаруженные корреляции между толщиной КИМ бедренных артерий и уровнем САД у детей с ренальной АГ, даже у детей без гипертрофии миокарда левого желудочка, позволяют нам предположить, что утолщение комплекса «интима–медиа» сонных и бедренных артерий развивается более стремительно, чем поражение других органов-мишеней. С целью исключения связи данных корреляций с возрастными изменениями нами была выделена подгруппа с узкими возрастными рамками. Наличие данной взаимосвязи у детей в возрасте от 10 до 16 лет ($n = 13$) дает нам возможность говорить о связи утолщения КИМ с АГ ($r = 0,64$, $p < 0,05$, рис. 3). Достоверной корреляции изученных показателей с СКФ не было получено.

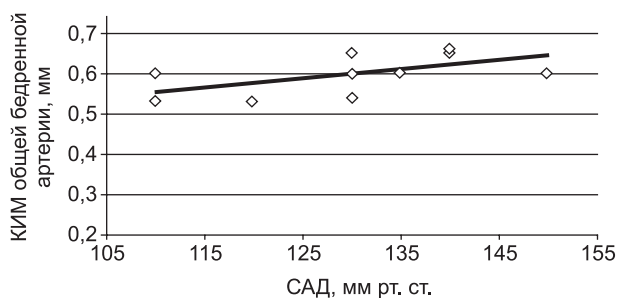


Рис. 3. Взаимосвязь САД и толщины КИМ ОБА у детей в возрасте от 10 до 16 лет ($n = 13$), $r = 0,64$, $p < 0,05$

Обсуждение результатов

В нашем исследовании по результатам данных эхокардиографии отмечалась корреляция КИМ бедренных артерий с КДРлж ($r = 0,49$, $p < 0,05$ слева) и КСРлж ($r = 0,59$, $p < 0,05$ слева). Были выявлены взаимосвязи между КИМ бедренной артерии и пульсовым АД ($r = 0,41$, $p < 0,05$), уровнем систолического АД ($r = 0,34$, $p < 0,05$), ММЛЖ ($r = 0,44$, $p < 0,05$) и толщиной межжелудочковой перегородки ($r = 0,345$, $p < 0,05$, табл. 1). Подобные корреляции не противоречат данным зарубежных исследований. Так, Marc B. Lande et al. выявили корреляцию толщины интима-медиа с индексом дневного систолического АД ($r = 0,57$, $P = 0,003$) у детей ($n = 28$) с АГ [12]. Наличие корреляции между уровнем систолического АД и КИМ общей сонной артерии было обнаружено в популяционном финском исследовании OPERA. В ряде зарубежных исследований у детей и подростков также была выявлена взаимосвязь АГ с наличием эндотелиальных нарушений [12, 19]. Увеличение КИМ описано у молодых совершеннолетних пациентов, имевших конечную стадию заболевания почек в детстве, и у детей с терминальными стадиями хронической болезни почек. Так, при исследовании КИМ сонных артерий у детей, находящихся на диализе, у реципиентов с почечным трансплантантом и у детей с 2–4-й стадией ХБП, утолщение КИМ отмечалось во всех 3 группах, однако, было наиболее выражено у диализных пациентов [16]. Berni et al. обследовали 865 пациентов с АГ, ожирением, гиперхолестеринемией и имеющих никотиновую зависимость, из них утолщение КИМ бедренных артерий было выявлено у всех пациентов с различными факторами риска сердечно-сосудистых осложнений [5].

Статистически значимые корреляции между толщиной задней стенки левого желудочка, межжелудочковой

Таблица 1
Коэффициенты корреляции ($p < 0,05$)
у детей с ренальной АГ между КИМ общих сонных
и бедренных артерий с гемодинамическими
показателями ($n = 49$)

Параметры	r КИМ ¹ общей сонной артерии, мм	r КИМ ¹ общей бедренной артерии, мм
Среднее АД, мм рт. ст.	0,4	НД ²
Пульсовое АД, мм рт. ст.	0,3	0,41
САД, мм рт. ст.	0,47	0,34
ДАД, мм рт. ст.	0,31	НД ²
АГ, степень	0,37	НД ²
АГ, мес.	НД ²	0,47
КДР, мм	0,33	0,49
КСР, мм	0,32	0,59
ЗСЛЖ, мм	0,3	НД ²
ММ _{лжк} , мм	0,312	0,44
МЖП, мм	0,28	0,345

Примечание.¹ – комплекс «интима–медиа»;² – недостоверно.

перегородки и КИМ бедренных артерий были выявлены ранее рядом авторов. Так, в исследовании Kuorio Ischemic Heart Disease Study было показано, что риск наличия утолщения КИМ сонной артерии в 2,61 раза выше у пациентов с АГ, чем у лиц с нормальным АД, а при систолическом АД выше 175 мм рт. ст. этот риск увеличивается в 3,61 раза. Однако Sorof и др. [18] в своем исследовании детей с АГ в возрасте 6–18 лет не обнаружили взаимосвязи между максимальной толщиной КИМ общей сонной артерии и артериальным давлением. В другом исследовании Litwin, Wuhl и др., проведя оценку 56 детей с ХБП 2–5-й стадии, подтвердили, что повреждение сосудов, затрагивающее поперечную область стенки сонной артерии и ее просвет, наиболее заметно у детей, находящихся на диализе. Данное исследование также подтвердило количественную связь КИМ сонной артерии с артериальным давлением ($r = 0,5$, $p < 0,05$) [11]. В нашем исследовании у 4 детей с ренальной АГ (с АГ 1-й степени) при наличии утолщения комплекса «интима-медиа» общих сонных артерий не отмечалось нарушения структуры левого желудочка (утолщение ЗСЛЖ, МЖП), на основании чего можно предположить, что исследование толщины КИМ сосудов является чувствительным показателем ранних признаков риска развития сердечно-сосудистых осложнений у детей с ренальной АГ.

Таким образом, мы можем рекомендовать включение ультразвукового метода оценки толщины КИМ общих сонных и бедренных артерий в комплексное обследование детей, имеющих повышенное АД на фоне хронической болезни почек.

Заключение

Таким образом, нами установлено, что у детей, имеющих ренальную АГ, имеется четкая взаимосвязь между толщиной комплекса «интима-медиа» сонных и бедренных артерий и уровнем артериальной гипертензии, а также показателями толщины стенок и размерами полости левого желудочка сердца. У всех детей с ренальной АГ при наличии утолщения комплекса «интима-медиа» бедренных артерий выявляются утолщения КИМ общих сонных артерий. У детей с ренальной АГ исследование толщины КИМ сосудов является чувствительным показателем ранних признаков риска развития сердечно-сосудистых осложнений, а ультразвуковой метод исследования общих сонных и бедренных артерий у детей, имеющих ренальную АГ, является универсальным способом выявления данного риска.

Авторы заявляют об отсутствии конфликта интересов.

Литература

1. Алексеева Е.И., Дворяковский И.В., Сугак А.Б. Нарушение структуры стенки ОСА у детей с СКВ // Российский педиатрический журнал. 2010. № 3. С. 36–42.

2. Якименко Е.А., Севергина И.А., Поливода С.Н. Опыт длительного применения фиксированной комбинации лизиноприла и амлодипина в лечении больных гипертонической болезнью в сочетании с ишемической болезнью сердца // Артериальная гипертензия. 2009. № 5 (7). С. 10–12.

3. Arnold H. Slyper What Vascular Ultrasound Testing Has Revealed about Pediatric Atherogenesis, and a Potential Clinical Role for Ultrasound in Pediatric Risk Assessment // J. Clin. Endocr. Met. 2004. Vol. 89 (7). P. 3089–3095.

4. Berenson G.S., Srinivasan S.R., Bao W. et al. Association between multiple cardiovascular risk factors and atherosclerosis in children and young adults // The Bogalusa Heart Study. N. Engl J Med. 1998. Vol. 338 (23). P. 1650–1656.

5. Berni A., Giuliani A., Tartaglia F. et al. Effect of vascular risk factors on increase in carotid and femoral intima-media thickness. Identification of risk scale // Atherosclerosis. 2011. Vol. 216 (1). P. 109–114.

6. Biegelsen E.S., Loscalzo J. Endothelial function and atherosclerosis // Coron Artery Dis. 1999. Vol. 10 (4). P. 241–256.

7. Cuomo S., Guarini P., Gaeta G. et al. Increase carotid intima-media thickness in children-adolescents, and young adults with a parental history of premature myocardial infarction // Eur. Heart J. 2002. Vol. 23 (17). P. 1345–1350.

8. Davis P.H., Dawson J.D., Blecha M.B. et al. Measurement of aortic intima-media thickness in adolescent and young adults // Ultrasound Med. Biol. 2010. Vol. 36 (4). P. 560–565.

9. Johnson M.C., Bergersen L.J., Beck A. et al. Diastolic function and tachycardia in hypertensive children // Amer. J. Hypertens. 1999. Vol. 12 (10). P. 1009–1014.

10. Jourdan C., Wuhl E., Litwin M. et al. Normative values for intima-media thickness and distensibility of large arteries in healthy adolescents // J. Hypertension. 2005. Vol. 23. P. 1707–1715.

11. Litwin M., Wuhl E., Jourdan C. et al. Evolution of large-vessel arteriopathy in pediatric patients with chronic kidney disease // Nephrol. Dial. Transplant. 2008. Vol. 23 (8). P. 2552–2557.

12. Marc B. Lande, Nancy L. Carson, Jason Roy et al. Effects of childhood primary hypertension on carotid intima mediathickness // J. Hypertension. 2006. Vol. 48 (1). P. 40–44.

13. McGill H.C. Jr. Relationship of atherosclerosis in young men to serum lipoprotein cholesterol concentrations and smoking. From the Pathobiological Determinants of Atherosclerosis in Youth (PDAY) Research Group // JAMA. 1990. Vol. 264 (23). P. 3018–3024.

14. National High Blood Pressure Education Program Working Group on High Blood Pressure in Children and Adolescent. The fourth report on the diagnosis, evaluation and treatment of high blood pressure in children and adolescents // Pediatrics. 2004. Vol. 114 (2). P. 555–576.

15. Newman III W.P., Wattigney W., Berenson G.S. Autopsy studies in United States children and adolescents. Relationship of risk factors to atherosclerotic lesions // Ann. NY Acad. Sci. 1991. Vol. 623. P. 16–25.

16. Posadzy-Malaczynska A., Kosch M., Hausberg M. et al. Arterial distensibility, intima media thickness and pulse wave velocity after renal transplantation and in dialysis normotensive patients // Int. Angiol. 2005. Vol. 24 (1). P. 89–94.

17. Ridker P.M., Rifai N., Rose L. et al. Comparison of C-reactive protein and low-density lipoprotein cholesterol levels in the prediction of first cardiovascular events // N. Engl. J. Med. 2002. Vol. 347. P. 1557–1565.

18. Sorof J.M., Alexandrov A.V., Cardwell G. et al. Carotid artery intima-media thickness and left ventricular hypertrophy in children with elevated blood pressure // Pediatrics. 2003. Vol. 111. P. 61–66.

19. Urbina E.M., Kboury P.R., McCoy C. et al. Cardiac and vascular consequences of pre-hypertension in youth // J. Clin. Hypertens. (Greenwich). 2011. Vol. 13 (5). P. 332–342.

20. Weissberg P. Mechanisms modifying atherosclerotic disease: from lipids to vascular biology // Atherosclerosis. 1999. Vol. 147 (1). P. 3–10.

Дата получения статьи: 24.10.12

Дата принятия к печати: 21.01.13