DOI: 10.28996/2618-9801-2018-3-312-323

Семейный транстиретиновый амилоидоз: мини-обзор и описание трех случаев среди членов одной семьи

Е.Н. Никитина[1], О.А. Воробьева[2]
[1] ГАУ РО "Областной консультативно-диагностический центр", 34400 ул. Пушкинская, д. 127, Ростов-на-Дону, Россия
[2] ООО "Национальный центр клинической морфологической диагностики", 192283 ул. Олеко Дундича, д. 8, корп. 2, Санкт-Петербург, Россия

The transthyretin amyloidosis: mini review and description of three cases among members of the same family

E.N. Nikitina[1], O.A. Vorobyeva[2]
[1] Regional Advisory and Diagnostic Center, 127 Pushkinskay Str, Rostov-on-Don 344000, Russian Federation
[2] National Center for Clinical Morfological Diagnostics, 8 Oleko Dundich Str, Build 2, Saint Petersburg 192283, Russian Federation

Ключевые слова: *амилоидоз, семейная транстиретиновая амилоидная полинейропатия, транстиретин, протеинурия*

Резюме

Транстиретиновый амилоидоз (ATTR) редкое системное прогрессирующее аутосомно-доминантное заболевание, вызванное внеклеточным отложением нерастворимых амилоидных фибрилл, образованных мутированными молекулами транстиретина (TTR), в периферических и вегетативных нервах, сердце и других органах. Развитие ATTR связано с по меньшей мере со 100 различными мутациями молекулы TTR, замещение метионина на валин в положении 30 является наиболее распространенной мутацией. Клинические различия, связанные с экологическими и генетическими факторами, существуют в пределах одной и той же мутации. Основными проявлениями ATTR являются прогрессирующая сенсомоторная и автономная полинейропатия, поражение различных органов и систем с многообразием клинических симптомов. Вовлечение почек проявляется нарушением функции и протеинурией. Микроальбуминурия может быть первым симптомом поражения почек, даже до наступления признаков невропатии. Поскольку TTP синтезируется главным образом в печени, трансплантация печени долгое время считалась основным методом лечения; в настоящее время появились новые возможности лекарственной терапии.

Трудности диагностики заключаются в отсутствии патогномоничных признаков заболевания, клинической вариабельности и недостаточной осведомленности врачей о данном заболевании. Несвоевременность постановки диагноза значительно ухудшает прогноз и качество жизни пациентов. В данной статье мы представляем литературные данные и клиническое наблюдение семейного транстиретинового амилоидоза с вовлечением почек у трех родственников.

Abstract

Transthyretin amyloidosis (ATTR) is a rare, progressing autosomal-dominant, systemic disease caused by the extracellular deposition of insoluble amyloid fibrils formed by mutated transthyretin (TTR) in various organs and tissues of the body: peripherical and autonomic nerves, heart and other organs.

The development of ATTR is associated with at least 100 different transthyretin mutations, the substitution of methionine for valine at position 30 is the most common ATTR-associated mutation. Patients with the same mutation demonstrate a variety of clinical manifestations depending on the

Адрес для переписки: *Никитина Елена Николаевна*
e-mail: *md.nikitina@gmail.com*

Corresponding author: *Nikitina E.N.*
e-mail: *md.nikitina@gmail.com*

differences in environmental and genetic factors. The main clinical features of ATTR are progressive sensor-motor and autonomous polyneuropathy, damage of various organs and systems with a variety of clinical manifestations. Involvement of kidneys is manifested by impaired function and proteinuria. Microalbuminuria may be the first symptom of kidney damage, even before the onset of neuropathy. Since TTP is synthesized mainly in liver, liver transplantation has been considered as the main method of treatment for a long time. However new possibilities of drug therapy are now available.

The absence of pathognomonic symptoms, clinical variability and unawareness of doctors about this disease lead to difficulties in diagnostics. Untimely diagnosis significantly worsens the prognosis and life quality.

Here we present some literature data and clinical observation of familial TTR amyloidosis with kidney involvement found in three member of the same family.

Key words: *amyloidosis, transthyretin, transthyretin familial amyloid polyneuropathy, proteinuria*

Введение

Амилоидозы представляют собой гетерогенную группу заболеваний с различными клиническими проявлениями, характеризующимися отложением в тканях нерастворимых, патологических фибриллярных белков, нарушающих нормальную структуру и функцию ткани. В настоящее время идентифицированы около 30 различных амилоидогенных белков-предшественников. В случае наследственного транстиретинового амилоидоза белком предшественником является мутированный фибриллярный транстиретин (TTR). Транстиретин – транспортный тетрамерный белок, переносящий тироксин и ретинол, синтезирующийся преимущественно в печени (95%) [1, 2, 3].

Наследственный транстиретиновый амилоидоз (ATTR) аутосомно-доминантное заболевание с прогредиентным течением, в основе которого лежит мутация в гене, кодирующем синтез молекулы транстиретина. ATTR характеризуется внеклеточным отложением образующихся из транстиретина амилоидных фибрилл в периферических и автономных нервах, сердце и других органах, в том числе почках [3, 4].

Болезнь была впервые была описана Андраде у жителей северной Португалии недалеко от деревни Поваа де Варзим и впоследствии пациенты с этим заболеванием были выявлены во всем мире [5]. Кроме Португалии, где распространенность составляет 1/1000, наиболее важными эндемичными районами в мире являются Япония, север Швеции, Бразилия [6].

Генетика

На сегодняшний день известны 120 различных одиночных и двойных мутаций и делеций в гене транстиретина; большинство этих мутаций являются амилоидогенными, менее десяти считаются непатогенными [6]. Мутации приводят к замещениям аминокислот в белковой молекуле с последующим неправильным сворачиванием третичной структуры белка в b-плиссированную листообразную конфигурацию ("сплиссированный" белок), способствуя тем самым образованию нерастворимых фибрилл амилоида. Первой открытой патогенетической мутацией TTR была точечная мутация Val30Met (замена метионина валином в позиции 30). Это самая частая и распространенная по всему миру мутация, зачастую единственная, определяемая в эндемичных зонах [4, 6, 7].

Транстиретиновый амилоидоз (ATTR) обладает аутосомно-доминантным типом наследования с вариабельной пенетрантностью гена. У носителей мутации обнаруживается циркулирующий патологический вариант белка еще в период эмбрионального развития, но при этом отложения амилоида или клинические симптомы, связанные с заболеванием, отсутствуют вплоть до взрослого возраста. Развитие амилоидоза, вероятно, контролируется биохимическими факторами старения [3, 5, 8]. Пенетрантность гена отличается в зависимости от страны и типа мутации [8]. Существуют некоторые сведения, что женщины передают своим потомкам более тяжелые формы заболевания, чем мужчины-носители пенетрирующих генов [9]. Поскольку пенетрантность гена является неполной, его носители могут доживать до совершеннолетия без симптомов заболевания, но при этом их дети могут иметь клинические проявления болезни в более раннем возрасте. Генетическое ожидание или "феномен антиципации" (более ранние клинические проявления заболевания с более тяжелой формой течения в последующих поколениях) наблюдается в эндемичных регионах. [10, 11].

Клиника

Возраст дебюта заболевания чрезвычайно изменчив, от молодого до старческого (между вторым и девятым десятилетиями жизни), с большими вариациями в разных популяциях и странах. Португалия и Япония – регионы с традиционно ранним дебютом (средний возраст 33 года), тогда как шведские пациенты с ATTR характеризуются более поздним средним возрастом начала болезни (56 лет) [9, 10]. Сложности при постановке диагноза заключается в том, что клинические проявления не обязательно одинаковы среди носителей одной и той же мутации

и могут изменяться даже у членов одной семьи [11, 12]. На клинический фенотип также влияют генетические, эпигенетические и экологические факторы. Распределение амилоида и характер поражения органов и систем зависит от типа мутации. Выделяют три основных клинических фенотипа заболевания:

- семейная амилоидная (транстиретиновая) полинейропатия (TTP-САП);
- семейная амилоидная (транстиретиновая) кардиомиопатия (TTP-САК);
- семейный лептоменингеальный (транстиретиновый) амилоидоз [2, 3].

Типичные клинические симптомы, связанные с ATTR-амилоидоза, представлены на рисунке 1.

Лидирующим клиническим проявлением является периферическая полинейропатия, так называемая транстиретиновая семейная амилоидная полинейропатия (TTP-САП). Клинический полиморфизм поражения периферической нервной системы связан с системным отложением амилоида.

При TTP-САП депозиты амилоида повреждают периферическую нервную систему, откладываясь в эпиневрии, а также в периневрии, эндоневрии и кровеносных сосудах, приводя к прогрессирующей аксональной дегенерации. [12]. Симптомы невропатии обычно начинаются с дистальных отделов нижних конечностей, с покалывающих и/или жгущих ощущений, нарушений температурной

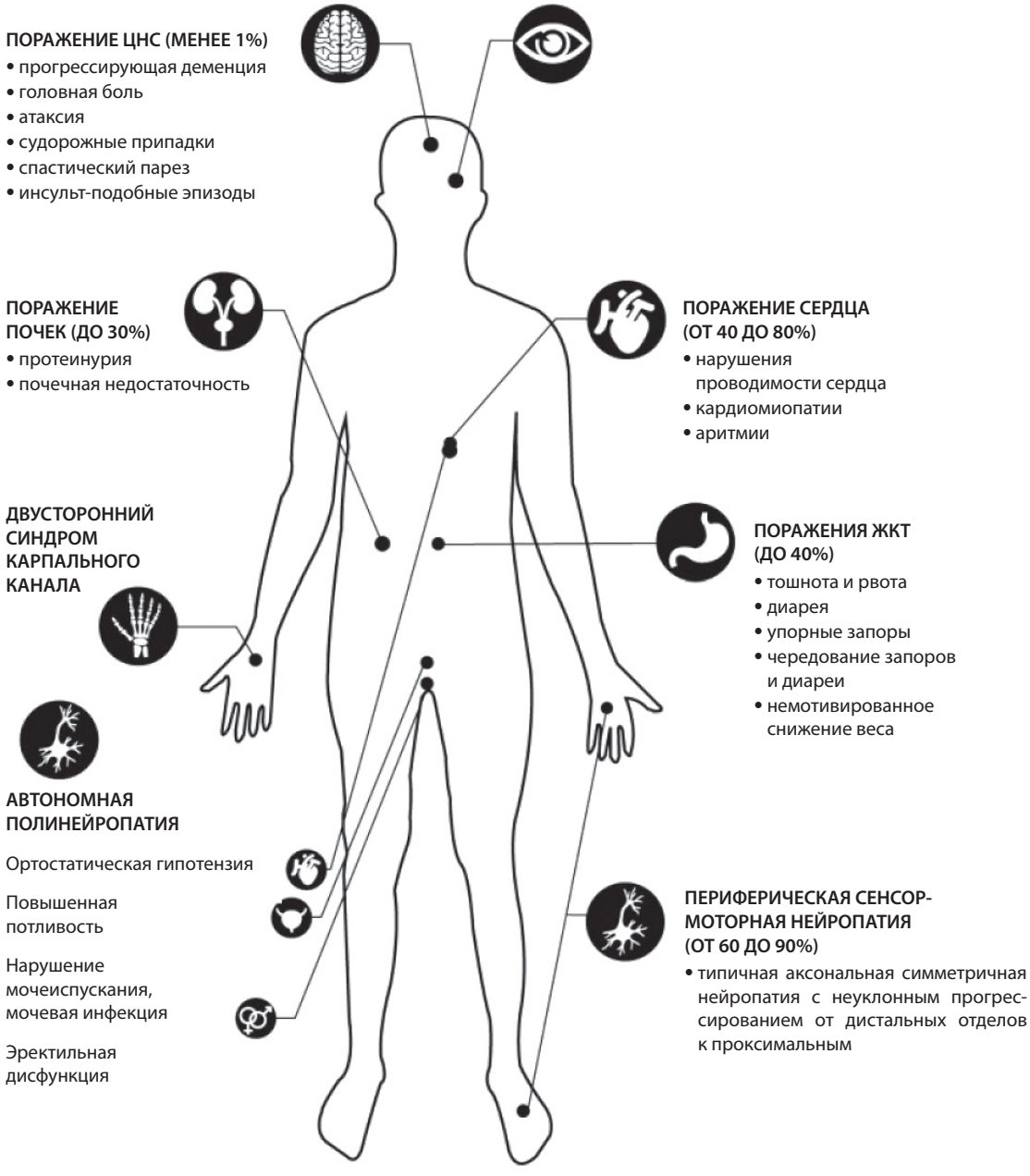

Рис. 1. Типичные клинические симптомы ATTR амилоидоза [12]. *Адаптировано с согласия автора MD Isabel Conceição*
Fig. 1. Typical clinical symptoms ATTR amyloidosis [12]. *Adapted with the consent of the author MD Isabel Conceição*

Таблица 1/ Table 1

Особенности клинического течения заболевания в зависимости от возраста дебюта [2, 8]

Paticular qualities of the clinical course of the disease, depending on the age of the debut [2, 8]

Ранний дебют	Поздний дебют
• вегетативные симптомы могут предшествовать нейропатии • часто наблюдаются симптомы со стороны верхних отделов ЖКТ (тошнота, рвота) • поражение вегетативной нервной системы встречается у 65,1% пациентов	• может включать парестезию ног с легкими симптомами вегетативной дисфункции • симптомы со стороны ЖКТ не предшествуют нейропатии • наблюдаются симптомы поражения нижних отделов ЖКТ (поносы и/или запоры) • поражения вегетативной нервной системы наблюдается у 16% пациентов • часто встречаются симптомы поражения сердца (кардиомегалия, утолщение МЖП)
средняя продолжительность заболевания от дебюта до наступления смерти 10 лет	средняя продолжительность заболевания от дебюта до наступления смерти 7,3 года. Основная причина смерти ХСН
	• среди пациентов преобладают мужчины • отмечается низкая пенетрантность • преимущественно спорадические случаи

ЖКТ – желудочно-кишечный тракт. МЖП – межжелудочковая перегородка. ХСН – хроническая сердечная недостаточность.

чувствительности, указывающих на вовлечение тонких нервных волокон [10, 12]. Парестезии могут неуклонно прогрессировать от дистальных отделов с распространением на проксимальные, затем присоединяются нарушения чувствительности и моторный дефицит. В дальнейшем, поражение распространяется на вегетативную нервную систему, приводя к развитию ортостатической гипотензии, тазовым нарушениям, импотенции, желудочно-кишечным расстройствам, обусловленных поражением интрамуральных сплетений, блуждающего нерва и автономных ганглиев [2, 13]. Прогрессирование заболевания сопряжено с появлением трудностей при ходьбе и сохранении равновесия, выраженным мышечным истощением в нижних и верхних конечностях, и обусловлено вовлечением в патологический процесс толстых миелинизированных волокон нервов. Однако, в случаях семейной амилоидной полинейропатии возможно поражение не только периферической нервной системы, но и сердца (рестриктивная кардиомиопатия), почек (протеинурия с последующим развитием почечной недостаточности), глаз (помутнение стекловидного тела, вторичная глаукома), а также центральной нервной системы (когнитивные нарушения, ишемический или геморрагический инсульт, эпилептические припадки, гидроцефалия) [13, 14]. Нефропатия, как правило, встречается у пациентов на поздних стадиях нейропатии, нарушениями ритма сердца, в семьях с низкой пенетрантностью гена. Однако, микроальбуминурия может быть первым признаком заболевания даже до появления невропатии. [14].

Существует классификация ATTR по времени возникновения (Таблица 1), поскольку это зачастую определяет клиническое течение заболевания – ранним считается дебют в возрасте до 50 лет

Схема 1. Комбинация клинических симптомов, подозрительных в отношении транстиретиновой семейной амилоидной полинейропатии [12]. *Адаптировано с согласия автора MD Isabel Conceição*

Scheme 1. Combination of clinical symptoms that may warn of a diagnosis of transthyretin familial amyloid polyneuropathy [12]. *Adapted with the consent of the author MD Isabel Conceição*

и характеризуется прогрессирующей полинейропатией, а поздним считается дебют в возрасте старше 50 лет, где превалируют симптомы со стороны сердца.

Течение ATTR-полинейропатии при позднем дебюте может быть более тяжелым и быстрее приводить к нетрудоспособности, чем при заболевании с ранним дебютом.

Возникновение прогрессирующей периферической сенсомоторной полинейропатии и, по крайней мере, наличие одного из следующих симптомов, должно наводить на мысль о возможности транстиретиновой семейной амилоидной полинейропатии (ТТР-САП): семейный анамнез нейропатии, аритмия, диарея, запоры, чередующиеся эпизоды запоров и диареи, необъяснимая потеря веса, двусторонний туннельный синдром, почечная недостаточность, протеинурия или помутнение стекловидного тела (Схема 1). Быстрое прогрессирование заболевания и отсутствие ответа на лечение ГКС и иммунноглобулином являются дополнительными признаками в пользу ТТР-САП. [11, 13].

Особую сложность представляет диагностика спорадических случаев, и в этой ситуации следует обращать особое внимание на пациентов, имеющих прогрессирующую аксональную полинейропатию с нарушением преимущественно температурной и болевой чувствительности, а также на пациентов с вегетативной дисфункцией, непреднамеренным выраженным снижением массы тела, двусторонним синдромом карпального канала и признаками вовлечения сердца (аритмии, нарушения проводимости, гипертрофия межжелудочковой перегородки (МЖП) [8, 13].

Диагностика

Правильный диагноз имеет жизненно важное значение для определения прогноза, лечения и соответствующего генетического консультирования пациента и членов семьи. Диагноз может быть подтвержден путем биопсии пораженной ткани или органа с использованием гистохимической окраски Конго-красным, иммуногистохимического типирования, генетического тестирования. С целью диагностики проводят биопсии слюнной железы, эндоскопическую биопсию слизистой оболочки желудка, нефробиопсию, аспирационную биопсию подкожно-жировой клетчатки передней брюшной стенки. Окраска Конго-красным выявляет конгофильные бесклеточные гомогенные белковые депозиты, а одновременное исследование этой окраски в поляризационном свете демонстрирует свойство двойного лучепреломления амилоида, подтверждая истинный характер конгофильности депозитов. Для дальнейшего уточнения состава амилоида применяется иммуногистохимический метод, включающий иммунофлюоресцентное и иммунопероксидазное исследования, лазерная микродиссекция, протеомика и масс-спектрометрия [14]. Ограничения информативности биопсии обусловлены часто неоднородным распределением амилоидных отложений, что иногда требует проведения повторных биопсий для подтверждения или исключения диагноза.

Генетическое тестирование является важным компонентом для подтверждения диагноза ATTR, поскольку позволяет идентифицировать конкретную мутацию транстиретина. Предсимптоматическое тестирование родственников, не имеющих клинических прявлений теперь широко доступно и может быть выполнено по просьбе пациента с соответствующим генетическим консультированием и последующим наблюдением [14, 15].

Вопросы терапии

Долгое время ATTR считался неизлечимым заболеванием. В 1990 г. впервые при данном заболевании была проведена трансплантация печени. Результаты трансплантации печени зависят от вида мутации гена TTR, возраста больного и стадии заболевания [16]. За последние годы возможности терапии значительно расширились, и трансплантация печени больше не является единственным вариантом терапии. По данным ряда экспериментов *in vitro* различные нестероидные противовоспалительные препараты могут стабилизировать тетрамерный TTR [11, 17].

К препаратам, используемым для патогенетической терапии и замедляющим прогрессирование периферического неврологического дефицита, относятся тафамидис и дифлунизал, которые обеспечивают стабилизацию молекулы транстиретина, препятствуют ее распаду на амилоидогенные мономеры. Дифлунизал имеет ограниченное применение в Европе в связи с рядом серьезных побочных эффектов. Препарат относится к группе НПВС, ингибирует образование амилоидогенных фибрилл TTR "дикого" и мутантного типов, тем самым замедляя скорость амилоидогенеза [18]. Проводятся исследования, направленные на изучение безопасности дифлунизала при длительном применении [18]. Тафамидис – низкомолекулярное соединение, селективный стабилизатор тетрамера TTR используется для лечения взрослых пациентов с целью замедления развития неврологических нарушений. В клинических исследованиях у пациентов на фоне приема препарата отмечалось менее выраженное неврологическое ухудшение по сравнению с больными, которым терапию Тафамидисом начали позднее. Влияние препарата на отдаленные результаты, функцию сердца и симптомы со стороны глаз требуют дальнейшего изучения [19]. Также, в настоящее время разработаны стратегии генотерапии ATTR с целью подавления экспрессии мутантного гена TTR. Это ингибирование экспрессии матричной РНК мутантного TTR рибозинами, короткими интерферирующими РНК или

анти-смысловыми олигонуклеотидами. Вторая стратегия направлена на репарацию мутантного гена TTR с помощью химерных РНК/ДНК олигонуклеотидов. Симптоматическая терапия может включать лечение сенсомоторной полинейропатии, профилактику и лечение трофических нарушений, физиотерапию, лечение проявлений автономной дисфункции со стороны пищеварительной системы (диареи), ортостатической гипотензии, поражения сердца [2, 20].

Клиническое наблюдение

Больная У., 34 года (старшая из сестер)

Пациентка обратилась в 2017 г. с жалобами на приступы головной боли продолжительностью до 2 дней, сопровождающуюся тошнотой, купирующуюся приемом анальгетиков.

На момент осмотра состояние удовлетворительное, нормостенического телосложения. Кожные покровы и видимые слизистые чистые, обычной окраски, отеков нет. Тоны сердца ритмичные, АД 90/60 мм рт.ст., ЧСС 66 уд/мин. Периферические лимфатические узлы не пальпируются, печень и селезенка не увеличены. По данным неврологического статуса – признаки периферической полинейропатии.

Из анамнеза известно, что головные боли беспокоят с подросткового возраста, чаще возникали на фоне стрессовых ситуаций. С 2009 г. отметила нарастание интенсивности и кратности приступов головной боли. В 2010 г. выполнено МРТ ГМ – изменений структур ГМ не выявлено. Осмотрена неврологом, установлен диагноз "Мигрень без ауры". Принимала обезболивающие препараты. В марте 2014 г. заметила изменение походки, шаткость при ходьбе, онемение в правом бедре; консультирована неврологом, установлен диагноз "Преходящее нарушение мозгового кровообращения в вертебро-базилярном бассейне". Неврологические симптомы регрессировали спустя 2 недели. При обследовании: гемоглобин 145 г/л, тромбоциты 269×10^9, СОЭ 12 мм/ч, лейкоцитарная формула без особенностей; микрогематурия до 14-16 в п/зр; протеинурия 0,02 г/л; антитела к двуспиральной ДНК, фосфолипидам, β_2-гликопротеину отрицательные; электролиты, уровень общего белка и печеночных ферментов в норме, креатинин 69 мкмоль/л. Осмотрена нефрологом, изменения мочевого осадка расценены как проявления анальгетической нефропатии, рекомендовано воздержаться от приема анальгетиков, динамическое наблюдение. В течение 2015-2016 гг. периодические отмечала нарушение температурной чувствительности кожи правой стопы, эпизоды ортостатической гипотензии, постепенное прогрессирование нарушения походки по типу "неустойчивости". В апреле 2017 г. остро возникло головокружение с тошнотой, рвотой, снижением слуха справа, шаткость и нестабильность походки. Госпитализирована в неврологический стационар с диагнозом "ОНМК по ишемическому типу в вертебро-базилярном бассейне". По данным МРТ головного мозга – признаков геморрагических изменений нет; МРТ шейного отдела выявило очаг миелопатии на уровне сегмента С6 справа. При обследовании обращало на себя внимание умеренное нарастание уровня разовой и суточной протеинурии до 0,98 г/л и 1,3 г/сут, соответственно, микрогематурия 10-12 в п/зр; показатели общеклинического и биохимического анализов крови без отклонений; креатинин 72 мкмоль/л; общий белок 71 г/л. Повторно осмотрена нефрологом в связи с нарастанием протеинурии. По данным УЗИ размеры почек в норме: 119×46 мм, 116×49 мм, паренхима до 18-20 мм. УЗИ органов брюшной полости структурных изменений не выявило. Выполнена стимуляционная электронейромиография с исследованием двигательных и чувствительных волокон срединных, локтевых, глубоких малоберцовых, большеберцовых и икроножный нервов. Выявлены признаки локального нарушения проведения возбуждения по правому среднему нерву на уровне лучезапястного сустава (синдром карпального канала), по правому малоберцовому нерву на уровне голеностопного сустава; аксонального сенсомоторного поражения нервов верхних и нижних конечностей.

Особое внимание обращал на себя семейный анамнез. Младшая сестра пациентки имеет сходную неврологическую симптоматику. По линии матери в каждом поколении женщины страдали интенсивными головными болями. Мать пациентки много лет беспокоили головные боли; в возрасте 42 лет развились неврологические нарушения с клинической картиной ОНМК; в 2008 г. в возрасте 44 лет развился нефротический синдром, гистологический диагноз по материалу нефробиопсии "Амилоидоз почек, не-АА; вероятно, AL-амилоидоз"; в возрасте 48 лет наступила смерть от ОНМК. Учитывая вероятный семейный характер гломерулопатии и прогрессирующее нарастание уровня протеинурии, с целью верификации почечного поражения пациентке была выполнена пункционная биопсия почки. Морфологическое исследование проводилось в ООО "Национальный центр клинической морфологической диагностики" г. Санкт-Петербурга.

Светооптическое исследование выполнено с использованием следующих окрасок: гематоксилин-эозин, PAS-реакция, трихром по Массону, импегнация солями серебра по Джонсу, Конго-красный. В материале нефробиопсии 50 клубочков, из них полностью склерозированы 3 (6%) клубочка. Клубочки умеренно увеличены, с одноконтурной капиллярной стенкой; без признаков мезангиальной и эндокапиллярной гиперклеточности; без сегментарного склероза и формирования полулуний. Диффузное сегментарное незначительное расширение мезангиального, субэндо-и субэпителиального пространств клубочков

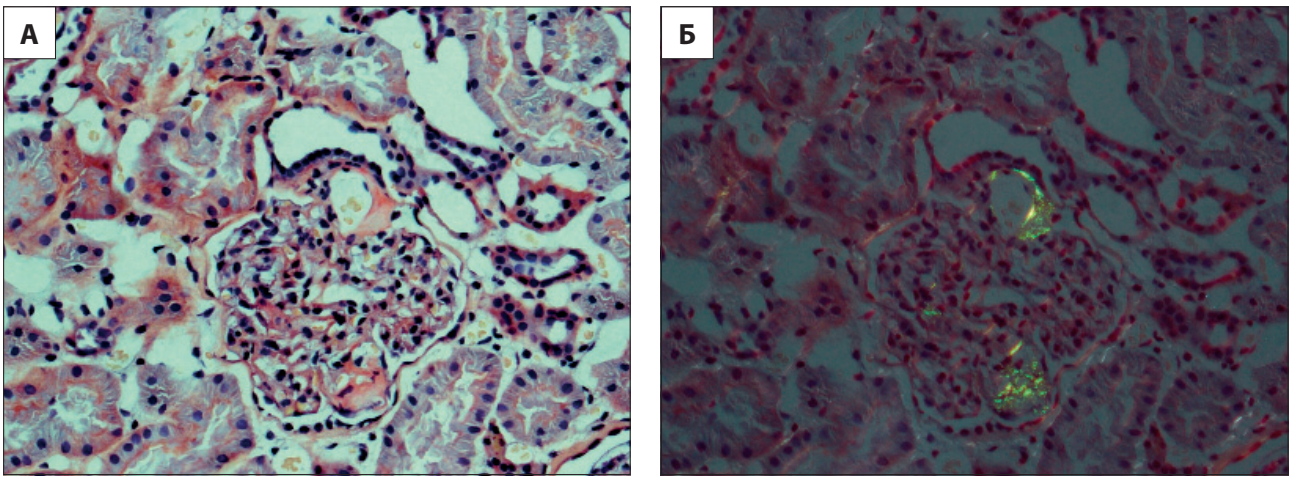

Рис. 2 (а, б). Биопсия почки. Амилоидоз почек: а) незначительное отложение Конго-позитивного материала в клубочках и стенках артериол; окраска Конго-красным; увеличение ×200; б) двойное лучепреломление Конго-позитивного амилоида в поляризованном свете; окраска Конго-красным с поляризацией; увеличение ×200

Fig. 2 (a, b). Renal biopsy. Renal amyloidosis: a) mild deposition of Congo-positive material in glomeruli and arterioles; Congo-red color; magnification ×200; b) double refraction of Congo-positive amyloid in polarized light; Congo-red color with polarization; magnification ×200

за счет накопления амилоида – Конго-позитивного бесклеточного гомогенного материала с двойным лучепреломлением в поляризованном свете; с формированием единичных мелких "короноподобных" структур в субэпителиальном пространстве клубочков. ГБМ визуально не утолщена; равномерно импергнирована солями серебра. Цитоплазма эпителия канальцев мелкозернистая с сохранной щеточной каймой. Просветы канальцев свободны от содержимого, цилиндров нет, мелкоочаговое минимальное отложение амилоида в интерстиции и вдоль тубулярных базальных мембран. Признаков атрофии канальцев и интерстициального фиброза нет.

Иммунофлюоресцентное исследование выполнено на криостатных срезах прямым методом с использованием FITC коньюгированных антител к человеческим IgA, IgG, IgM, C3, C1q, фибрину, легким цепям lambda (λ) и каппа (κ) – со всеми реагентами результат отрицательный. *Иммунногистохимическое исследование* выполненное на парафиновых срезах иммунопероксидазным методом с использованием антител к А-компоненту амилоида – результат отрицательный.

Гистологическое заключение: Амилоидоз почек (AA-, AL-), без дальнейшего уточнения; с незначительным поражением клубочков, артериол и артерий мелкого калибра, с минимальным поражением канальцев и интерстиция; полный гломерулосклероз (6%); без тубуло-интерстициального фиброза и артериолосклероза (Рис. 2 а, б).

Комментарий:

- *Методы иммунофлюоресценции и иммунногистохимии позволяют исключить наиболее частые варианты амилоидоза – "AA" и "AL".*
- *Семейный характер заболевания свидетельствует в пользу генетически-детерминированного амилоидоза; учитывая сочетанное поражение ЦНС, ПНС и почек, из известных на сегодняшний день амилоидозов этой группы наиболее вероятны два – ATTR (transthyretin) и AGel (gelsolin).*
- *Для вероятностного дифференциального диагноза ATTR и AGel необходима оценка состояния роговицы и миокарда.*
- *Представляется важным и целесообразным обследование сестры пациентки и ретроспективное повторное исследование материала нефробиопсии матери.*
- *Остальные генетически-детерминированные варианты маловероятны: AFib, AApoAI, AApoAII, ALyz – как правило, не поражают нервную систему; ACys – как правило, не поражает ткань почки.*

Учитывая полученные результаты морфологического исследования, проведено дополнительное обследование. Пациентка осмотрена окулистом – роговица и стекловидное тело без патологических изменений. Выполнено ЭхоКГ – размеры полостей сердца не увеличены, гипертрофии левого желудочка не выявлено, глобальная сократительная и диастолическая функции миокарда ЛЖ сохранены. Для обследования приглашена младшая сестра.

Пациентка К., 32 года (младшая сестра)

На момент осмотра жалобы на ноющие и пульсирующие интенсивные головные боли в затылочной и височных областях, сопровождающиеся тошнотой, рвотой, онемением правой половины лица, языка и тела, слабостью в правой половине тела, нарушением речи по типу "каши во рту".

Из анамнеза известно, что головные боли беспокоят более 15 лет. В течение последних 5 лет (с момента беременности) присоединились приступы по типу "мигренозной ауры" в течении часа до начала

головной боли в виде онемения и слабости в правой половине тела, лица и языка. Много лет наблюдается неврологом с диагнозом "мигрень".

При осмотре общее состояние удовлетворительное, нормостенического телосложения. Кожные покровы чистые, нормальной окраски. Периферические лимфатические узлы не увеличены. АД 110/70 мм рт.ст. Отеков нет. Печень и селезенка не увеличены. Тоны сердца ритмичные.

По результатам обследования: гемоглобин 145 г/л, тромбоциты 199×10^9, СОЭ 18 мм/ч; общий белок 63 г/л, альбумин 39 г/л, креатинин 69 мкмоль/л, холестерин общий 7,6 ммоль/л, электролиты и остальные биохимические показатели крови в норме; разовая и суточная протеинурия 1,51 г/л и 1,93 г/сут, соответственно; в ОАМ микрогематурия до 4-5 в п/зр. УЗИ почек: размеры в норме 120×56 мм и 113×50 мм, паренхима 20 мм. ЭхоКГ: полости сердца не расширены; глобальная сократительная и диастолическая функции левого желудочка в норме; функция клапанного аппарата сердца в норме; гипертрофии миокарда левого желудочка не выявлено. При осмотре окулистом – патологии не выявлено. Для подтверждения диагноза выполнена нефробиопсия. Морфологическое исследование выполнено так же в ООО "Национальный центр клинической морфологической диагностики" г. Санкт-Петербурга, с использованием световой и иммуннофлюоресцентной микроскопии с применением стандартных гистологических окрасок, аналогично исследованию пациентки У.

Гистологическое заключение: Амилоидоз почек (AA-, AL-), без дальнейшего уточнения, с умеренным поражением клубочков, незначительным поражением артериол и минимальным поражением канальцев и интерстиция; полный гломерулосклероз (4%); без тубуло-интерстициального фиброза и артериолосклероза (Рис. 3 а, б).

Комментарий: Семейный характер заболевания свидетельствует в пользу генетически-детерминированного амилоидоза; учитывая сочетанное поражение ЦНС, ПНС и почек, из известных на сегодняшний день амилоидозов этой группы наиболее вероятны два – ATTR (transthyretin) и AGel (gelsolin).

Учитывая результаты гистологического исследования нефробиопсий сестер, было выполнено ретроспективное исследование материала нефробиопсии матери (от 2008 г.).

Пациентка Р. 48 лет (мать пациенток)

Гистологическое заключение по результатам ретроспективного исследования: Амилоидоз почек (AA-, AL-), без дальнейшего уточнения, с тяжелым поражением клубочков, артериол и артерий, с умеренным поражением канальцев и интерстиция; полный гломерулосклероз (25%); без тубуло-интерстициального фиброза (Рис. 4 а, б). Комментарий был аналогичен вышеприведенному о наибольшей

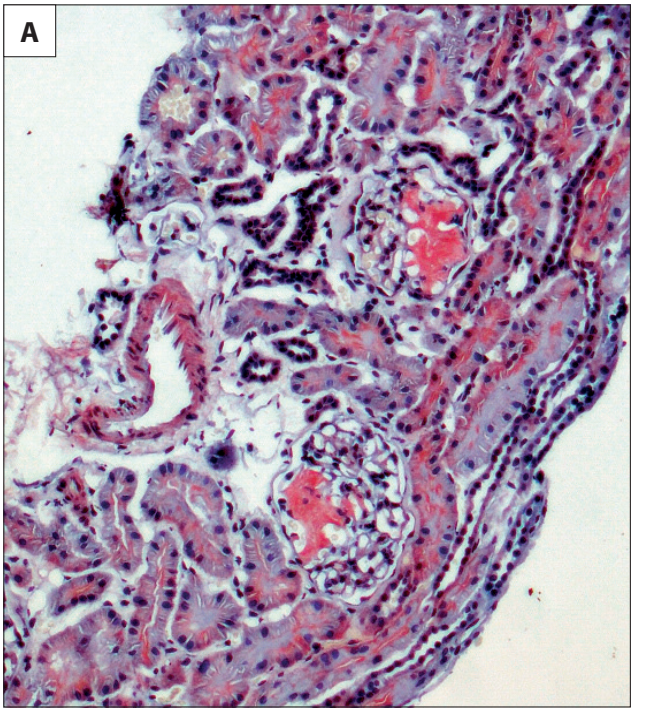

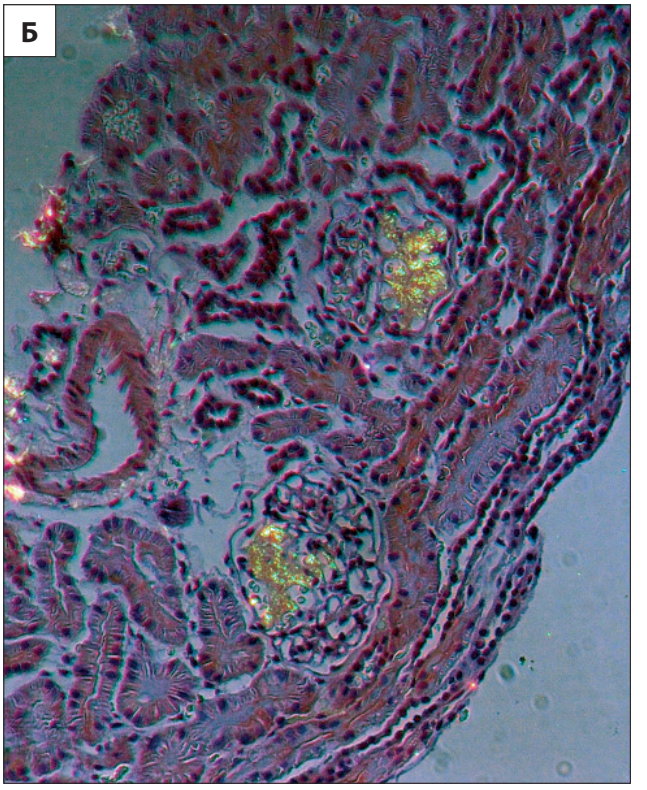

Рис. 3 (а, б). Амилоидоз почек: а) умеренное отложение Конго-позитивного материала в клубочках; окраска Конго-красным; увеличение ×100; б) двойное лучепреломление Конго-позитивного материала в поляризованном свете; окраска Конго-красным с поляризацией; увеличение ×100

Fig. 3 (a, b). Renal amyloidosis: a) moderate deposition of Congo-positive material in glomeruli; Congo-red color; magnification ×100; b) double refraction of Congo-positive material in polarized light; Congo-red color with polarization; magnification ×100

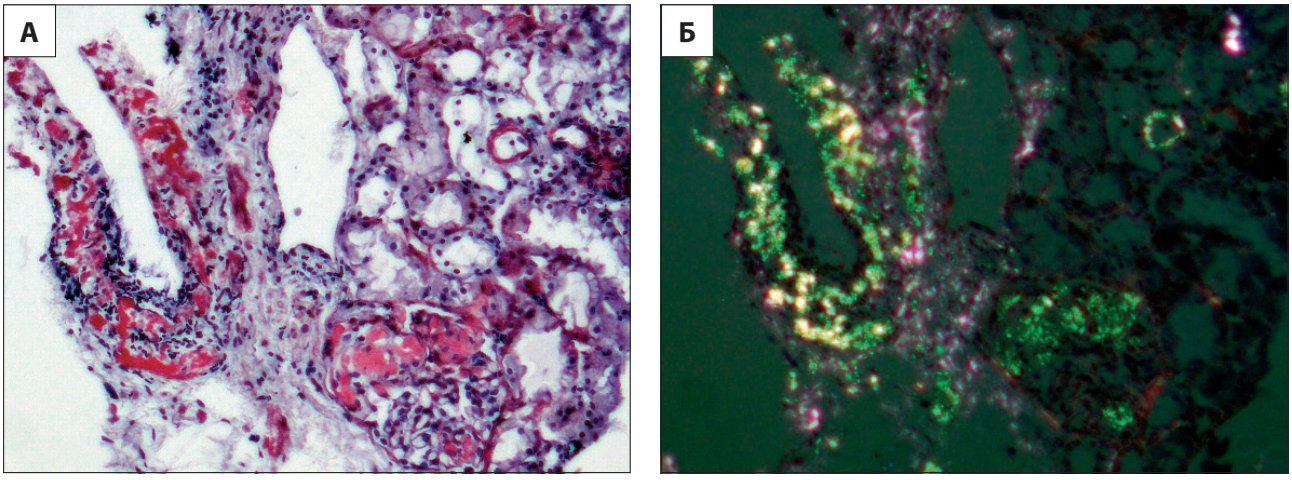

Рис. 4 (а, б). Амилоидоз почек: а) выраженное отложение Конго-позитивного материала в клубочках, стенках артериол и артерий среднего калибра; окраска Конго-красным; увеличение ×100; б) двойное лучепреломление Конго-позитивного материала в поляризованном свете; окраска Конго-красным с поляризацией; увеличение ×100

Fig. 4 (a, b). Renal amyloidosis: a) prominent eposition of Congo-positive material in glomeruli, arterioles and medium-caliber arteries; Congo-red color; magnification ×100; b) double refraction of Congo-positive amyloid in polarized light; Congo-red color with polarization; magnification ×100

вероятности вариантов амилоидоза ATTR (transthyretin) и AGel (gelsolin).

На материале трех нефробиопсий (матери и обеих дочерей) было выполнено отсроченное иммуногистохимическое исследование антителами к транстиретину (TTR, или Prealbumin).

В биопсийном материале матери (пациентка Р), старшей дочери (пациентка У) и младшей дочери (пациентка К) выявлена экспрессия TTR +++, ++, и +++/++ соответственно (Рис. 5 а, б, Рис. 6 а, б, Рис. 7).

Гистологическое заключение (окончательное): Наследственный транстиретин-ассоциированный амилоидоз почек (ATTR).

Комментарий:

Мать: Учитывая особенности семейного анамнеза и мозговой механизм смерти пациентки, наиболее вероятной причиной смерти явился транстиретин-ассоциированный амилоидоз сосудов головного мозга с нарушением мозгового кровообращения.

Дочери: Учитывая особенности семейного анамнеза и клинических проявлений, наиболее прогностически значимыми являются транстиретин-ассоциированная амилоидная полинейропатия (TTP-САП).

В 2018 г. обоим сестрам проведено генетическое исследование, обнаружена мутация в кодирующих последовательностях гена TTR Ala45Thr, ранее описанная как патогенная, являющаяся причиной

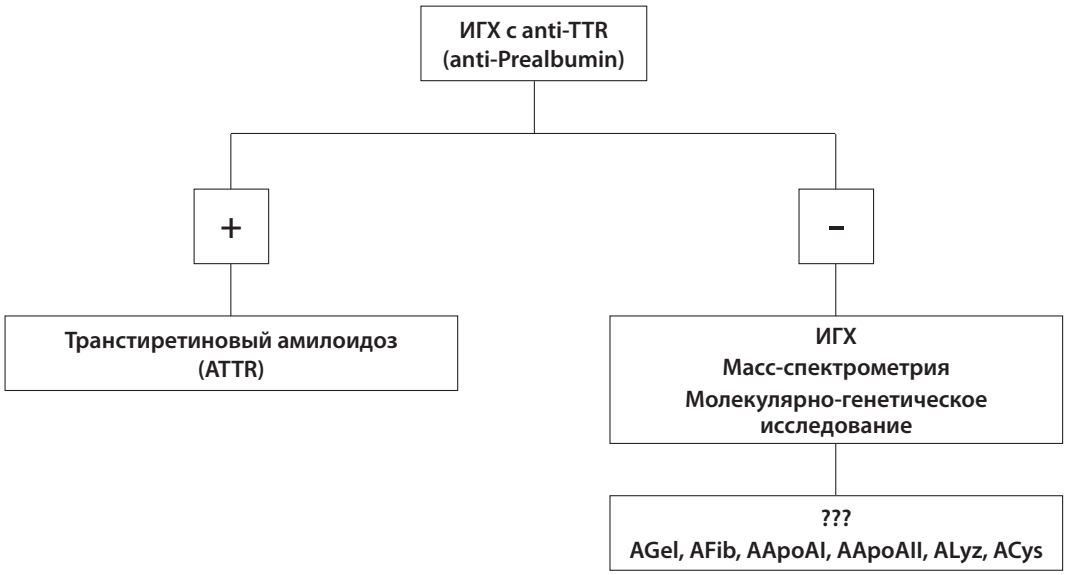

Схема 2. Дальнейший диагностический алгоритм верификации типа амилоидоза

Scheme 2. Further diagnostic algoritm identifying the type amyloid

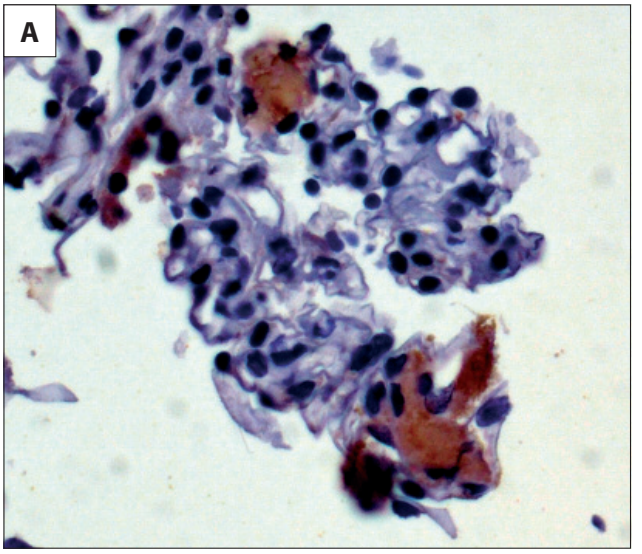

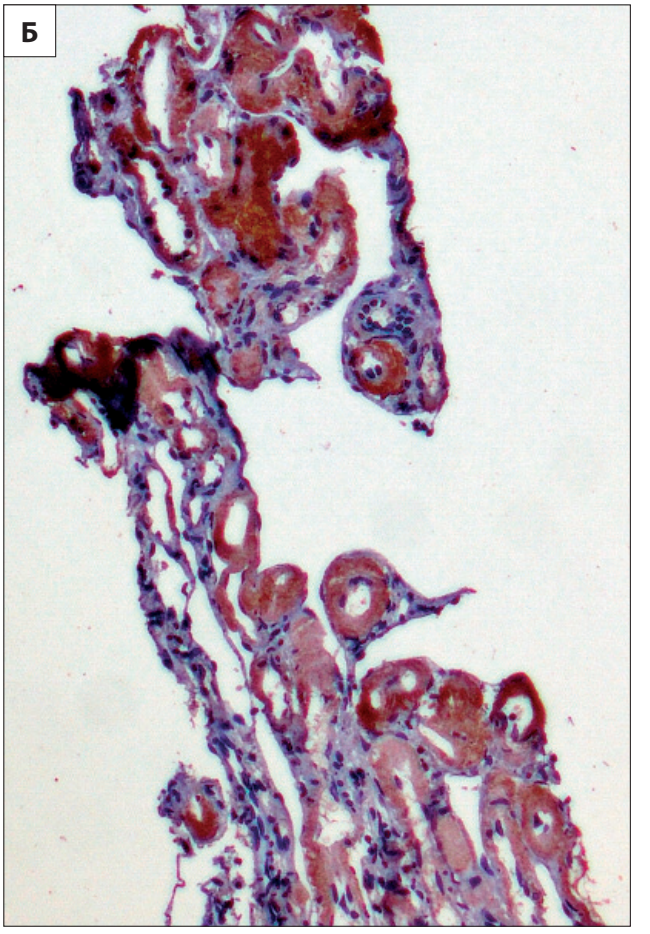

Рис. 5 (а, б). Транстиретиновый амилоидоз почек (ATTR). Выраженная экспрессия транстиретина в участках отложения амилоида: а) в клубочке; б) в тубулярных базальных мембранах, стенках артериол и мелких артерий. Иммунопероксидазная реакция с антителами к Transthyretin (Prealbumin); увеличения ×400 (а), ×100 (б).

Fig. 5 (a, b). Renal transthyretin amyloidosis. Prominent expression of transthyretin in the areas of amyloid deposits: a) in glomeruli b) in tubular basal membranes, arterioles and small arteries. Immunoperoxidase reaction which antibodies of Transthyretin (Prealbumin); magnification ×400 (a), ×100 (b)

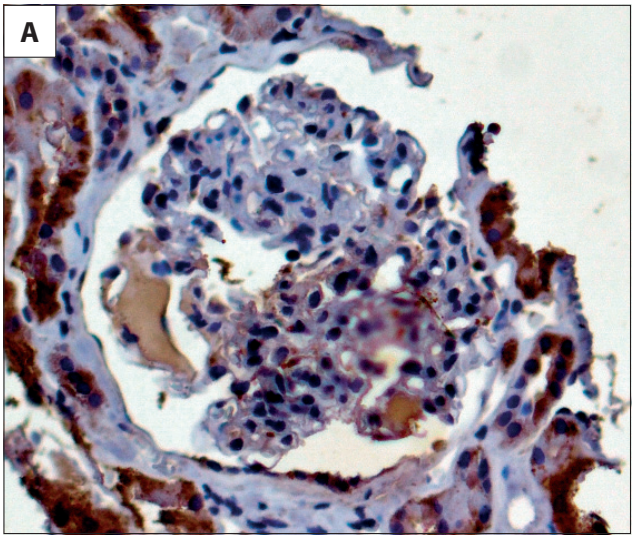

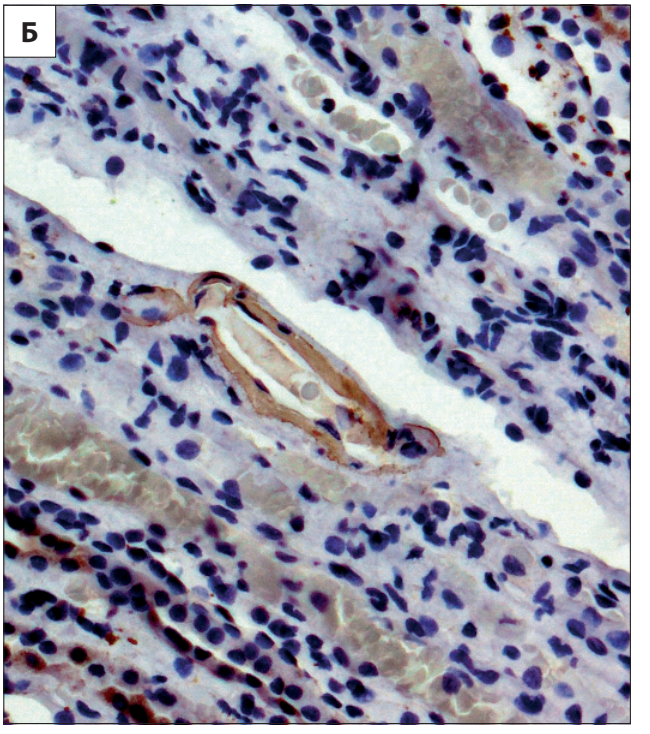

Рис. 6 (а, б). Транстиретиновый амилоидоз почек (ATTR). Умеренная экспрессия транстиретина в участках отложения амилоида: а) в клубочке; б) в тубулярной базальной мембране. Иммунопероксидазная реакция с антителами к Transthyretin (Prealbumin); увеличения ×400 (а), ×200 (б)

Fig. 6 (a,b). Renal transthyretin amyloidosis. Moderate expression of transthyretin in the areas of amyloid deposits: a) in glomeruli b) in tubular basal membranes. Immunoperoxidase reaction which antibodies of Transthyretin (Prealbumin); magnification ×400 (a), ×200 (b)

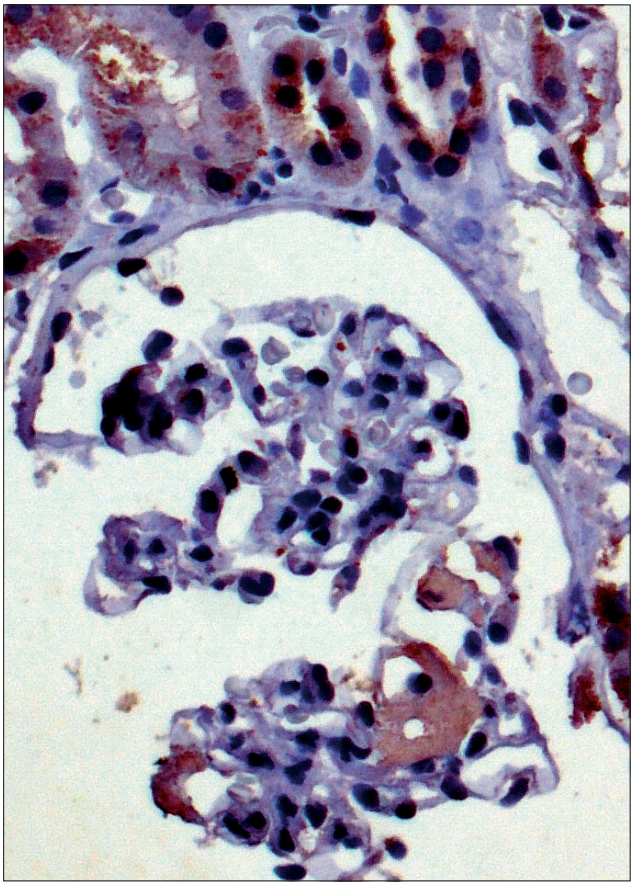

Рис. 7. Транстиретиновый амилоидоз почек (ATTR). Умеренная экспрессия транстиретина в участках отложения амилоида в клубочке. Иммунопероксидазная реакция с антителами к Transthyretin (Prealbumin); увеличение ×400

Fig. 7. Renal transthyretin amyloidosis. Moderate expression of transthyretin in the areas of amyloid deposit in glomeruli. Immunoperoxidase reaction which antibodies of Transthyretin (Prealbumin); magnification ×400

развития ATTR. Так же проведено генетическое исследование членов семьи, у младшего брата пациенток выявлена аналогичная мутация, клиническое обследование не проводилось. При дальнейшем наблюдении у старшей из сестер отмечается прогрессирование неврологической симптоматики с выраженным нарушением походки; в 2018 г. появились эпизоды нарушения мочеиспускания, нарастание суточной протеинурии до субнефротического уровня 2,8 г/сут. У младшей из сестер – без значимой динамики.

Заключение

Приведенное клиническое наблюдение демонстрирует широкое разнообразие клинических проявлений и мультисистемный характер поражения при транстиретиновом амилоидозе, что часто приводит к ошибочным диагнозам и диагностическим задержкам. Необходимость тщательного изучения семейного анамнеза, внимание к системным проявлениям заболевания и определенное упорство в диагностическом поиске порой играют решающее значение в постановке диагноза. Раннее выявление заболевания с проведением генетического консультирования имеет важное значение для своевременного начала терапии и улучшения прогноза, качества и продолжительности жизни пациентов.

Авторы не имеют конфликта интересов

The authors declare no conflict of interests

Список литературы

1. *Е.В. Захарова, А.В. Хрыкина, Е.П.* Проскурнева. Случай первичного амилоидоза: трудности диагностики и лечения. Нефрология и диализ. 2002; Т4;№1: 54-6

E.V. Zakharova, A.V. Khrykina, E.P. Proskurneva, Sluchay pervichnogo amiloidoza: trudnosti diagnostiki i lecheniya. Nefrologiya i dializ. 2002.T4;№1: 54-6

2. *Зиновьева О.Е., Умари Д.А., Солоха О.А.,* Амилоидная невропатия у пациента с транстиретиновым семейным амилоидозом. Неврологический журнал. 2016.Т21; №5:305-312

Zinoveva O. E., Umari D.A., Solokha O.A., Amiloidnaya nevropatiya u pacienta s transtiretinovym semeynym amiloidozom. Nevrologicheskiy zhurnal. 2016.T 21;№ 5: 305-312

3. *Westermark P, Benson MD, Buxbaum JN, et al.* Amyloid fibril protein nomenclature. Amyloid.2002;9:197-200.

4. *Гудкова А.Я, Полякова А.А., Амелин А.В.* Не VAL30MET-транстиретиновая амилоидная кардиомиопатия. Обзор сведений литературы и клиническое наблюдение. Российский кардиологический журнал. 2018.№2:121-128

Gudkova A. Ya, Polyakova A. A., Amelin A. V., Ne VAL-30MET-transtiretinovaya amiloidnaya kardiomiopatiya. Obzor svedeniy literatury i klinicheskoe nablyudenie. Rossiyskiy kardiologicheskiy zhurnal. 2018.№ 2:121-128

5. *Andrade C. A.* Peculiar form of peripheral neuropathy. Familiar atypical generalized amyloidosis with special involvement of the peripheral nerves. Brain. 1952;75:408-427

6. *Haleakala AD, Gilmore JD, Hawkins PN.* System amyloidosis. Lancet. 2016;387: 2641-54.

7. *Blancas-Mejía LM, Ramirez-Alvarado M.* Systemic amyloidoses. Annul Reviews Biochem. 2013;82:745-774.

8. *Sousa A, Coelho T, Barros J, Sequeiros J.* Genetic epidemiology of familial amyloidotic polyneuropathy (FAP)-type I in Povoa do Varzim and Vila do Conde (north of Portugal). Am J Med Genet. 1995;60(6):512-521.

9. *Hawkins PN, Ando Y, Dispenzeri A, Gonzalez-Duarte A, Adams D, Suhr OB.* Evolving landscape in the management of transthyretin amyloidosis. Annals of medicine. 2015;47(8):625-638

10. *Morie A. Gertz, MD,* MACP Hereditary ATTR Amyloidosis: Burden of Illness and Diagnostic Challenges The American journal of managed care® Supplement.2017.VOL. 23, NO. 7:107-112

11. *Yukio Ando, Teresa Coelho, John L Berk, Márcia Waddington Cruz.* Guideline of transthyretin-related hereditary amyloidosis

for clinicians.Orphanet J Rare Disv.8; 2013

12. *Isabel Conceição, Alejandra González-Duarte, Laura Obici, Hartmut H.-J. Schmidt and all.* "Red-flag" symptom clusters in transthyretin familial amyloid polyneuropathy. J Peripher Nerv Syst. 2016 Mar; 21(1): 5-13

13. *Schmidt H., Cruz M.W., Botteman M. F., Carter J.A.* Global epidemiology of transthyretin hereditary amyloid polyneuropathy: a systematic review.Amyloid. 2017; 24 (1): 111-112

14. *Luı´sa Lobato. Ana Rocha.* Transthyretin amyloidosis and kidney; Clinical Journal of the American Society of Nephrology.2012; 1337-1346

15. *Ikeda S.I., Yanagisawa N., Hongo M., Ito N. Vagus.* Nerve and celiac ganglion lesions in generalized amyloidosis: a correlative study of familial amyloid polyneuropathy and AL-amyloidosis. Journal of the neurological sciences. 1987; 79(1): 129-139

16. *Holmgren G1, Ericzon BG, Groth CG.* Clinical improvement and amyloid regression after liver transplantation in hereditary transthyretin amyloidosis. Lancet. 1993 May 1;341(8853):1113-6.

17. *David Adams.* Recent advances in the treatment of familial amyloid polyneuropathy, therapeutic. Advances in Neurological Disorders. 2013 Mar; 6(2): 129-139.

18. *Hanna M.* Novel drugs targeting transthyretin amyloidosis. Curr Heart Fail Rep. 2014;11(1):50-57

19. *Berk J., Dyck P., Obici L., Zeldenrust S., Sekijima Y., Yamashita T., et al.* (2011) The diflunisal trial: update on study drug tolerance and disease progression. Amyloid 18(Suppl. 1): 191-192

20. *Coelho T., Maia L., Martins da Silva A., Waddington Cruz M.,* Tafamidis for transthyretin familial amyloid polyneuropathy: a randomized, controlled trial. Neurology.2012; 79:785-792

Дата получения статьи: 27.07.2018

Дата принятия к печати: 16.08.2018

Submitted: 27.07.2018

Accepted: 16.08.2018